Stroke: Patología Venosa

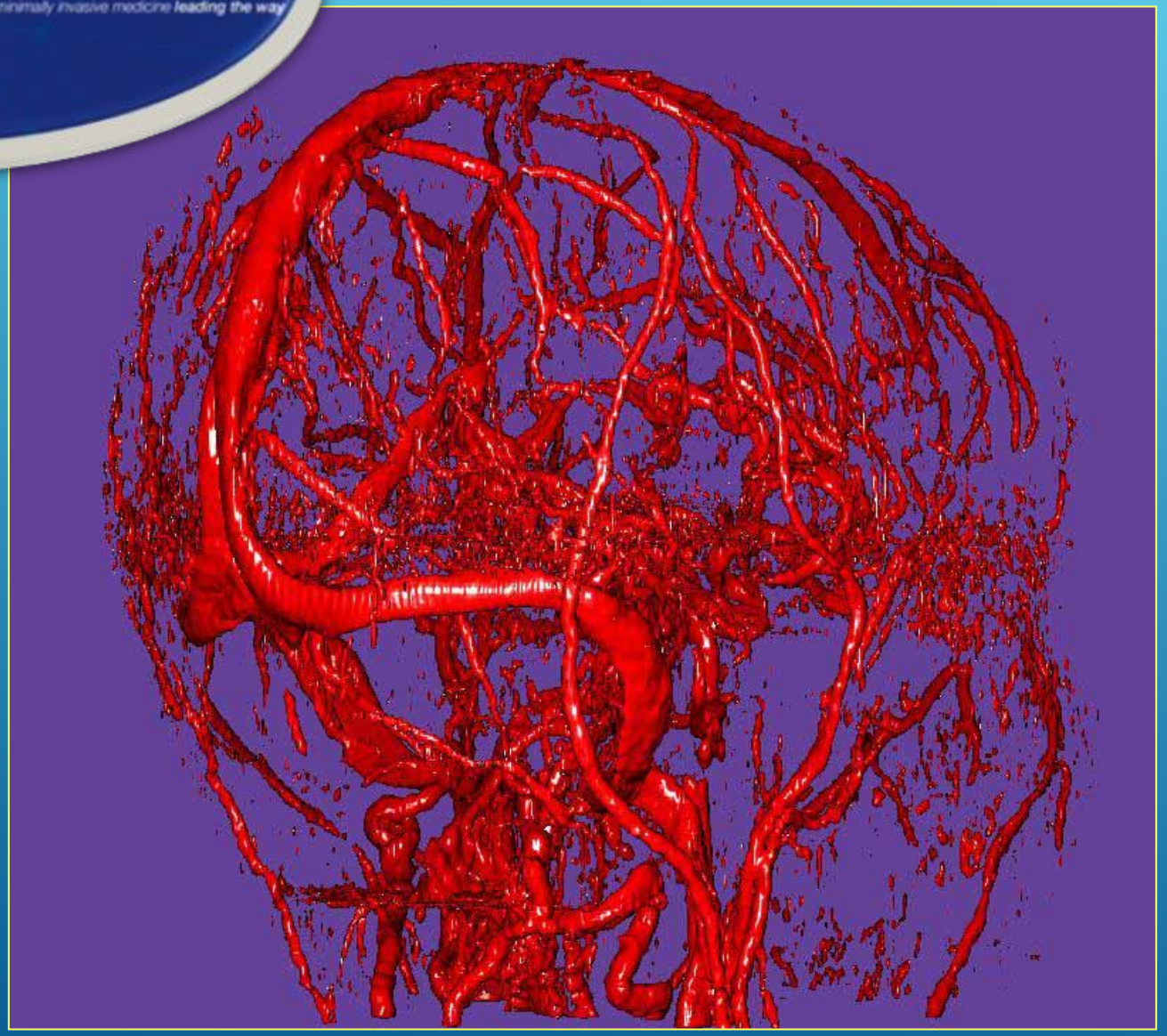

Trombosis Venosa Cerebral

Dra. Rosana Ceratto

AUSPICIA

ANATOMIA VENOSA CEREBRAL

La anatomía del sistema venoso intracraneal es mucho más variable que la del sistema arterial. Su conocimiento y el de sus variantes es imprescindible para una correcta valoración de la patología venosa cerebral. Consta de 3 grandes sistemas:

- **SENOS DURALES**

  Representan la vía mayor de drenaje venoso cerebral. Recogen la sangre cerebral, drenándola a las venas yugulares internas. Discurren entre las capas interna y externa de la duramadre.
  - GRUPO SUPERIOR: (drenan la mayor parte del cerebro y del cráneo): Seno Sagital Superior, Seno Sagital Inferior, Seno Recto -los 3 confluyen en la prensa de Herófilo-, Senos Transversos y Senos Sigmoides
  - GRUPO INFERIOR: Senos Cavernosos y otros interconectados con ellos como los Senos Intercavernosos, Seno Esfenoparietal, Plexo Pterigoideo, Plexo del Clivus y Senos Petrosos

- **SISTEMA VENOSO SUPERFICIAL (Venas Superficiales o Corticales)**

  Discurren por la superficie cortical, drenando la sangre venosa del córtex cerebral y de la sustancia blanca subcortical a los senos durales. Son muy variables y se dividen en:
  - VENAS SUPERIORES (Ascendentes): denominadas según el área del córtex que drenan
  - VENAS INFERIORES (Descendentes): Vena de Labbé, Vena Silviana, Vena anastomótica de Trolard

- **SISTEMA VENOSO PROFUNDO**

  Venas centrípetas de drenaje de la sustancia blanca profunda, del cuerpo calloso, ganglios de la base y tálamo. Formado por dos niveles:
  - Venas cerebrales internas, Venas Basales de Rosenthal y Vena de Galeno
  - Venas Medulares y Transependimarias (drenan la sustancia blanca profunda y no suelen verse en imagen)

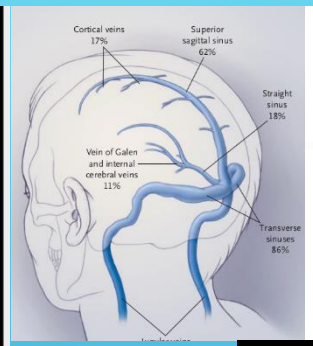

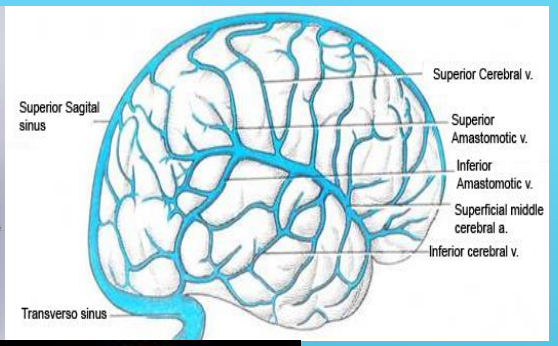

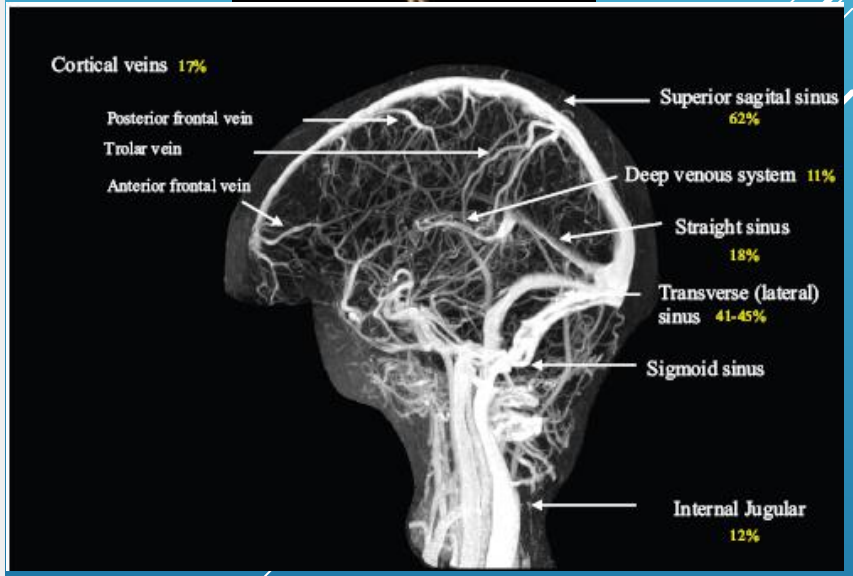

Epidemiología

- La trombosis de senos durales o de venas cerebrales es una infrecuente causa de ACV, que habitualmente afecta a individuos jóvenes, 75% mujeres.

- Representa del 0,5 al 1% de todos los ACV

FISIOPATOLOGÍA

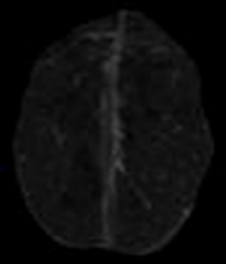

TROMBOSIS DE SENOS DURALES

Obstrucción del flujo venoso → ↑ Presión retrógrada → CIRCULACIÓN COLATERAL → Compensación

↓

NO CIRCULACIÓN COLATERAL

o

EXTENSIÓN DE TROMBOSIS A VENAS CORTICALES

Edema vasogénico
(disrupción BHE y extravasación de líquido)

REVERSIBLE

↓ Reabsorción LCR por vellosidades aracnoideas
(acúmulo de LCR)

↓

Hipertensión intracraneal

↓

Si PIC > Presión de perfusión cerebral

↓

Edema citotóxico
(edema intracelular, necrosis y salida de líquido al intersticio)

IRREVERSIBLE

FISIOPATOLOGÍA

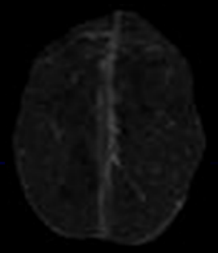

EVOLUCIÓN TVC → sin tto, 50% → INFARTO VENOSO → de ellos, 50% → TRANSFORMACIÓN HEMORRÁGICA

- La fisiopatología de la TVC explica la importancia del desarrollo de vías colaterales de drenaje y de la repermeabilización precoz de las venas trombosadas

- El objetivo del tratamiento será revertir parcial o totalmente el proceso antes del desarrollo de infarto venoso y/o hemorragia cerebral

CAUSAS Y FACTORES DE RIESGO

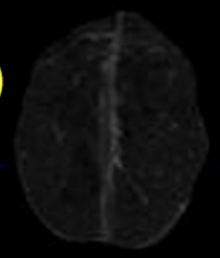

Se han descrito más de 100 causas de TVC

CAUSAS LOCALES	Traumatismos craneales Tumores encefálicos Infecciones intracraneales
CAUSAS SISTÉMICAS	Hormonales (embarazo, puerperio, ACO y esteroides) Cirugía, Inmovilización Enfermedades hematológicas Estados de hipercoagulabilidad Enfermedades del tejido conectivo Neoplasia maligna Infección sistémica Deshidratación
IDIOPATICO (15%)	

- El 85% de los pacientes tiene algún factor de riesgo (el 50% tiene más de uno)
- El 15 % son idiopáticos

¡ LA AUSENCIA DE FACTORES DE RIESGO NO EXCLUYE EL DIAGNÓSTICO !

Tríada de Virchow

. Estasis de la sangre
. Cambios en la pared del vaso
. Cambios en la composición de la sangre

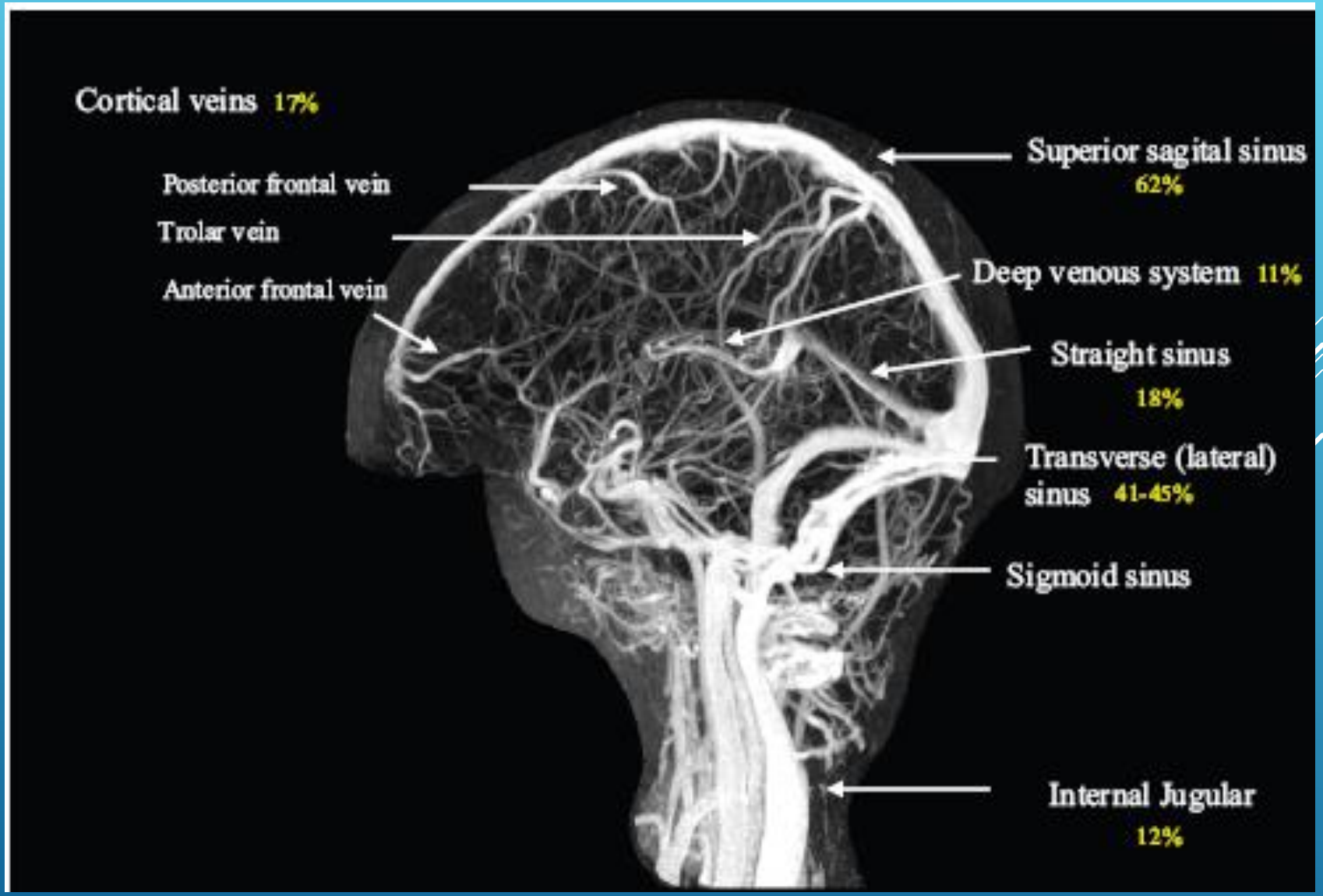

MANIFESTACIONES CLÍNICAS

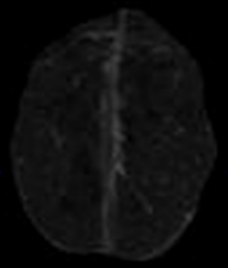

- CEFALEA (90% de casos) Síntoma más frecuente

  - Comienzo insidioso
  - Ocasionalmente puede presentarse de forma súbita imitando clínicamente HSA (en algún caso la TVP ha debutado con una verdadera HSA en surcos de la convexidad)

- CRISIS COMICIAL (45% de casos)

  - Es el ACV que más frecuentemente produce crisis comicial (+ que el infarto)
  - Suelen ser crisis focales y autolimitadas
  - Ocasionalmente se generalizan y pueden provocar status epiléptico

- DÉFICITS NEUROLÓGICOS FOCALES (40% de casos)

  - Muy característica la aparición de síntomas hemisféricos unilaterales (hemiparesia, afasia…) a los que se añade, a medida que progresa la trombosis a través de venas corticales, sintomatología hemisférica contralateral

MANIFESTACIONES CLÍNICAS

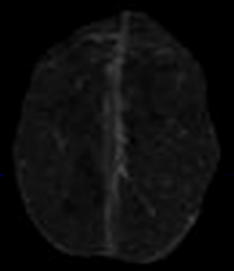

- SÍNDROME DE HIC BENIGNA ("PSEUDOTUMOR CEREBRI") (20-40% de casos)

  - Aumento de la presión intracraneal sin causa orgánica que la justifique en pruebas de imagen
  - Cursa con cefalea, alteraciones visuales y papiledema bilateral
  - No suelen presentar focalidad neurológica salvo diplopia por afectación VI par si la PIC es suficientemente alta

- DISMINUCIÓN DE LA CONCIENCIA y/ o COMA (< 15% de casos) Signo de mal pronóstico

  - Es más frecuente en las trombosis del sistema venoso profundo, que es la forma potencialmente más grave de TVC, pudiendo presentarse de forma agresiva y fulminante
  - Suele asociarse a alteraciones parenquimatosas talámicas bilaterales (< frec unilat.)

- TROMBOSIS DEL SENO CAVERNOSO

  - Suele ser de etiología infecciosa (cefalea, fiebre y clínica oftalmológica)

Trombosis venosa cerebral

Manifestaciones Clínicas

Formas de Presentación

- Aguda
- Subaguda
- Crónica

Hipertensión Intracraneana → Cefalea, vómitos, papiledema

Sindrome Focal → Hemiparesia Convulsiones

Encefalopatía → Signos multifocales Deterioro del sensorio

DIAGNÓSTICO POR IMAGEN

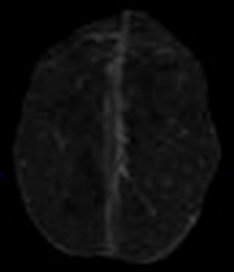

- El diagnótico de TVC requiere la demostración del trombo, por lo que la TC craneal sin contraste (la primera prueba realizada generalmente en Urgencias), no será nunca definitiva

- Cualquier sospecha clínica o radiológica obliga a la realización de otras pruebas (TC con contraste o RM) que permitan visualizar directamente el trombo

SIGNOS RADIOLÓGICOS

- **SIGNOS DIRECTOS** : Visualización directa del trombo en un seno o vena cortical

- **SIGNOS INDIRECTOS:** Cambios parenquimatosos secundarios a la alteración del drenaje venoso:

  - Edema
  - Infarto
  - Hemorragia

- No son específicos, pero pueden ser el único dato de TVC
- En el 50% de TVC se observan anormalidades parenquimatosas
- Más fácilmente identificables en RM

TC SIN CONTRASTE

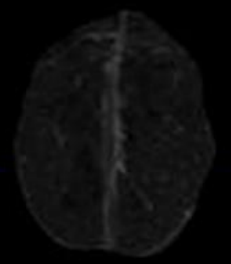

Puede ser el único hallazgo

- **SIGNOS DIRECTOS** : SENO HIPERDENSO

SIGNO DE LA CUERDA

Baja sensibilidad

Aparece sólo en 20-25% de casos, el resto son iso-hipodensos

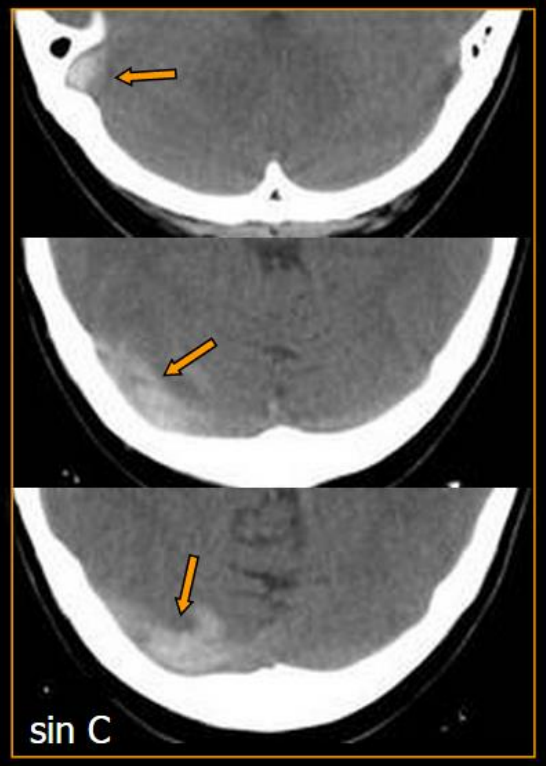

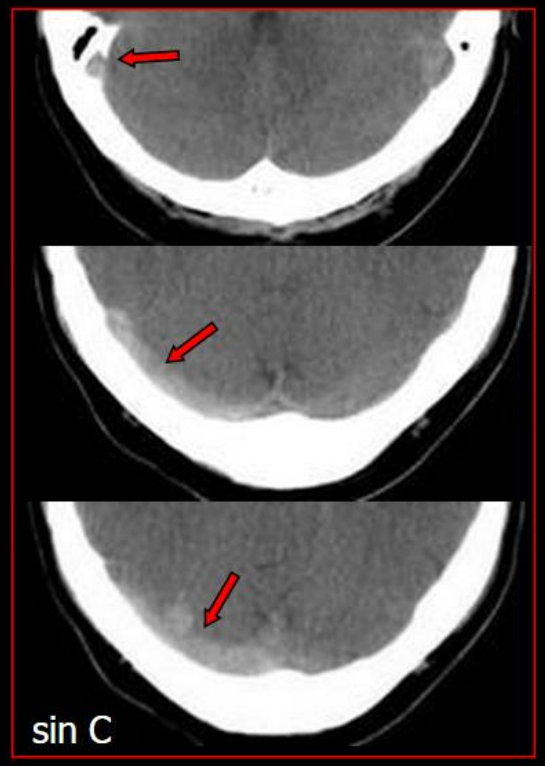

Seno transverso derecho trombosado en 2 pacientes

Baja especificidad

Otras situaciones asociadas a seno hiperdenso: neonatos y adultos jóvenes, deshidratación, policitemia

Senos hiperdensos en joven sano

TC SIN CONTRASTE

- **SIGNOS INDIRECTOS** : EDEMA

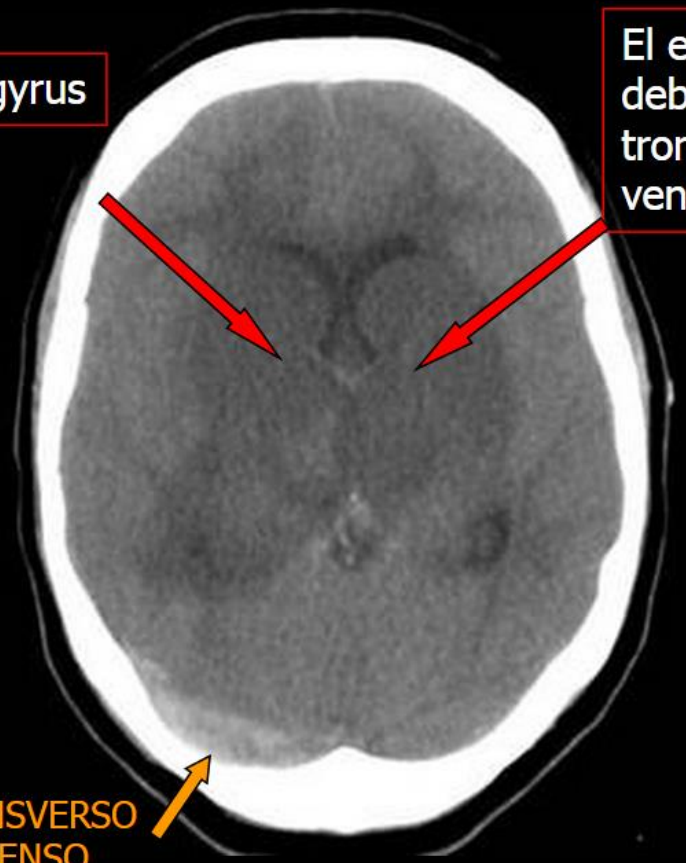

Mujer gestante 29 años con trombosis completa del sistema venoso superficial y profundo

TC SIN CONTRASTE

- **SIGNOS INDIRECTOS** : INFARTO HEMORRÁGICO

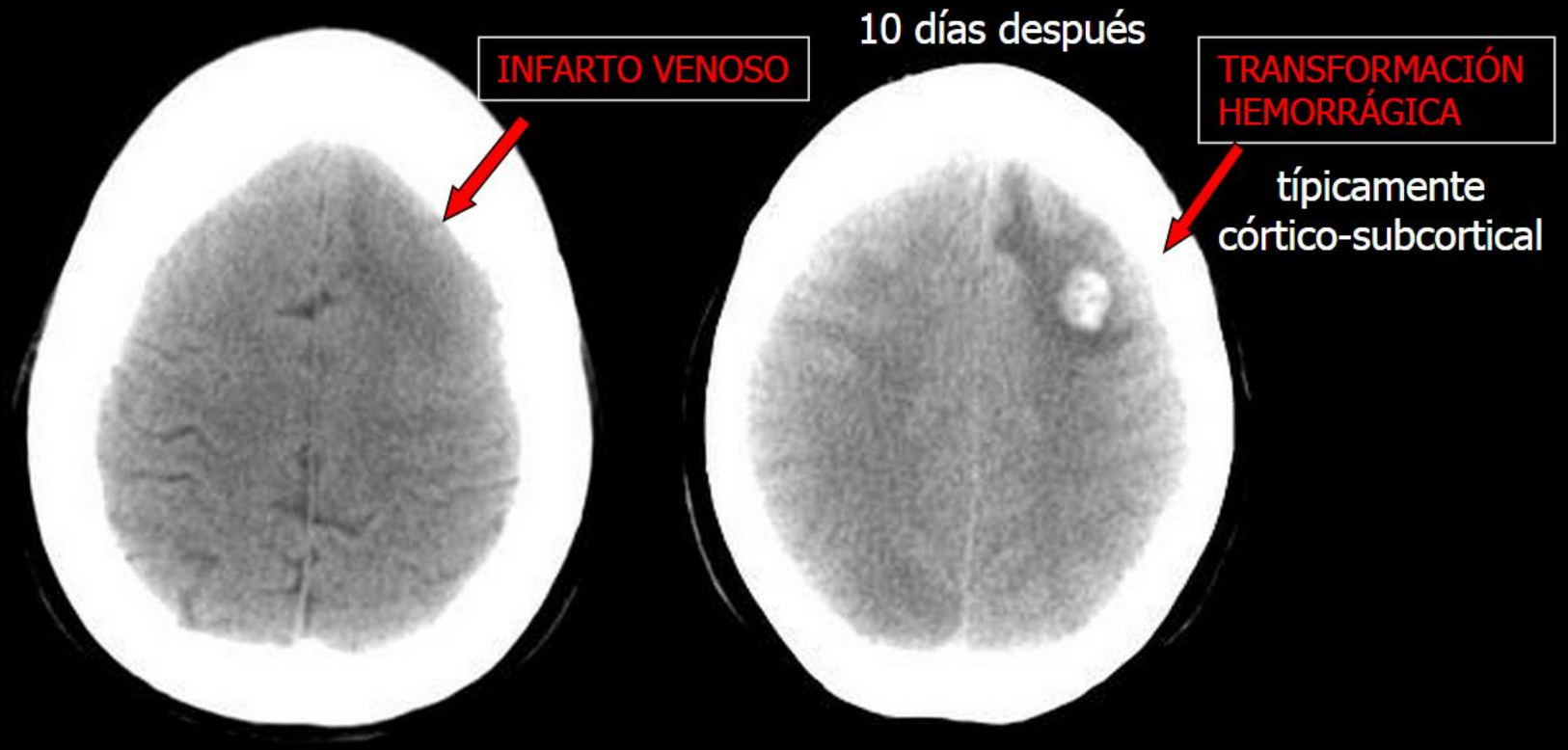

- La transformación hemorrágica del infarto ocurre en 1/3 de casos de TVC
- Se debe a :
  - perfusión arterial contínua sobre áreas de necrosis
  - elevación de la presión venosa por encima del límite elástico de la pared del vaso

TC CON CONTRASTE

- **SIGNOS DIRECTOS:** SIGNO DEL DELTA VACÍO

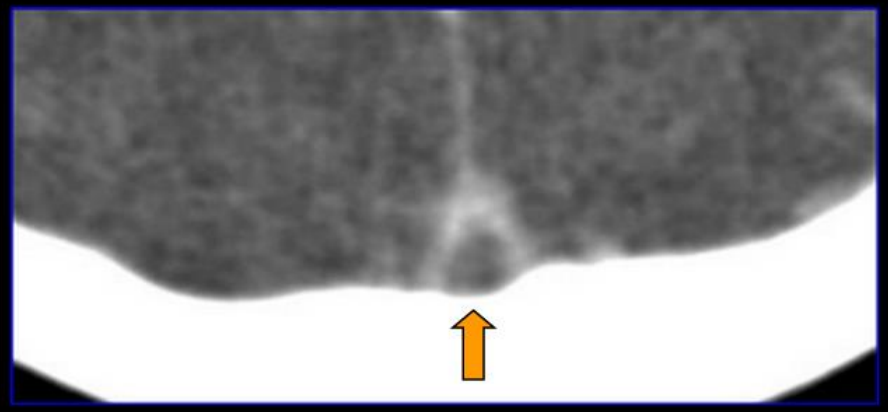

- Defecto de repleción triangular en la luz del seno sagital superior que representa el trombo en su zona central y en duramadre circundante realce por probable desarrollo de canales venosos secundarios

- Se observa tanto en TC como en RM con contraste

- Clásicamente solía describirse una frecuencia del 30%, aunque con los nuevos equipos de TCMD y la RM volumétrica de cortes finos, este signo puede observarse hasta en el 80% de casos

RM +C

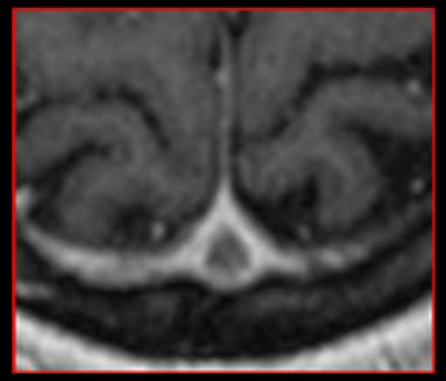

RM EN LA TVC

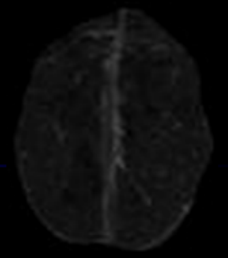

- La RM y RM venografía son las técnicas más sensibles para detectar trombosis. En ausencia de estudios exhaustivos que la comparen con la TC venografía, la RM continúa considerándose el gold standard

- Secuencias utilizadas:
  - Secuencias habituales (SE, EG)
  - Secuencias venográficas :

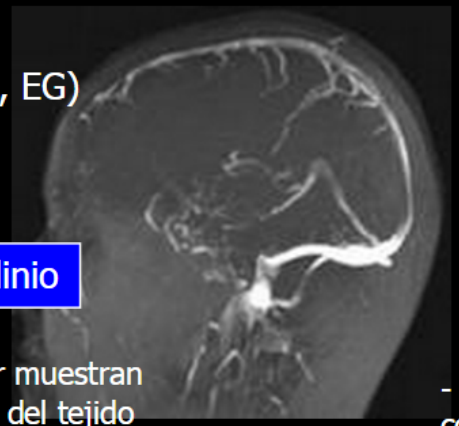

SECUENCIAS TOF sin Gadolinio

- Los vasos con flujo sanguíneo en su interior muestran hiperseñal. Los vasos trombosados y el resto del tejido estacionario, por el contrario, no brillan

- Se utilizan más las técnicas 2D (cortes secueciales en un plano) que 3D (adquisición en bloque), porque tienen menos susceptibilidad a la pérdida de señal por efectos de saturación

- Estas secuencias son muy sensibles al flujo que se encuentra en un plano perpendicular al de adquisición, pudiendo producirse una falsa ausencia de señal en flujos paralelos al plano de adquisición, debido a los fenómenos de saturación producidos por el flujo turbulento

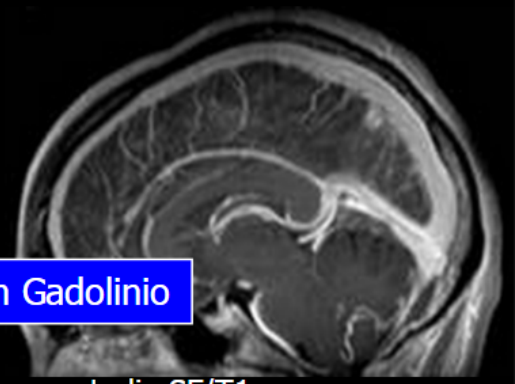

RM con Gadolinio

- Se trata de un estudio SE/T1 con contraste y cortes finos (volumétrico)

- Las imágenes fuente serán postprocesadas en la estación de trabajo mediante MIP o volume rendering

- Ofrece una mejor resolución de las estructuras venosas que la secuencia TOF 2D, especialmente de los pequeños vasos y los senos durales de la base del cráneo

mejor calidad, de elección

RM SIN CONTRASTE

- **SIGNOS INDIRECTOS** : LESIONES PARENQUIMATOSAS

Las lesiones parenquimatosas se identifican mejor y con más frecuencia en la RM que en la TC

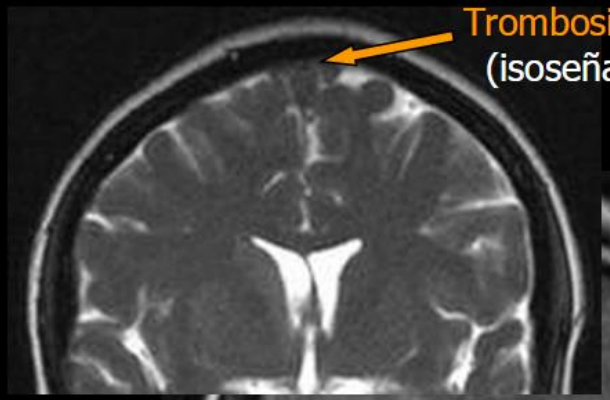

Trombosis del SSS (isoseñal en T2)

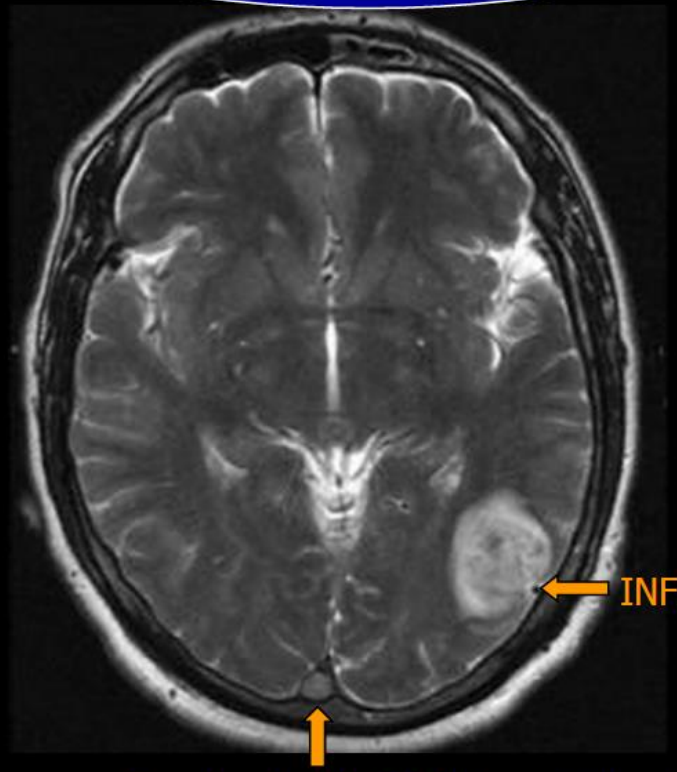

INFARTO VENOSO

Trombosis del SSS (hiperseñal en T2)

EDEMA TALÁMICO (indica trombosis del sist. venoso profundo)

Trombosis del SSS (isoseñal en FLAIR)

Tratamiento ?

AJNR Am J Neuroradiol. 1992 Jul-Aug;13(4):1137-41.

Acute thrombosis of the intracranial dural sinus: direct thrombolytic treatment.

Tsai FY[1], Higashida RT, Matovich V, Alfieri K.

Abstract

Acute intracranial dural sinus thrombosis may have severe morbidity or fatal complications without appropriate treatment. Direct dural sinus venography can be performed safely with a soft Tracker catheter to document the fresh thrombus as an adjunct to CT or MR. We are reporting our experience with successful direct urokinase thrombolytic therapy in three cases of superior sagittal sinus and two cases of transverse and sigmoid sinus thrombosis. All five patients have recovered completely without any residual clinical deficit.

Tratamiento?

Guidance Statement

Anticoagulant treatment for a minimum of 3 months should be considered in patients with transient risk factors. Patients without known risk factors should be considered for 6–12 months of anticoagulation. It appears safe to discontinue anticoagulant treatment in the presence of transient risk factors such as oral contraceptive use, while indefinite treatment duration should be considered for patients with recurrent CVT and in patients with permanent major risk factors including severe thrombophilia (antithrombin, protein C or protein S deficiency; antiphospholipid antibodies syndrome; homozygous factor V Leiden or prothrombin gene mutation or combined heterozygous mutation).

Caso Clínico

- Femenino.
- 42 años.
- Anticonceptivos.
- Hemiparesia braquial derecha súbita, cefalea, crisis convulsiva TCG.

View size: 926 x 926
WL: 240 WW: 88
Cabeza — Cerebr. 3fps Normal
R201412040715270
2
Zoom: 181% Angle: 0
Im: 18/21
Uncompressed
4/12/14 7:38:13 a.m.
Made In OsiriX

View size: 926 x 926
WL: 165 WW: 236
Cabeza — Cerebr. 3fps Normal
R201412040715270
3
Zoom: 181% Angle: 0
Im: 20/24
Uncompressed
4/12/14 7:40:01 a.m.
Made In OsiriX

View size: 926 x 926
WL: 171 WW: 282
Cabeza — Cerebr. 3fps Normal
R201412040715270
2
Zoom: 181% Angle: 0
Im: 11/21
Uncompressed
4/12/14 7:38:13 a.m.
Made In OsiriX

View size: 926 x 926
WL: 165 WW: 236
Cabeza — Cerebr. 3fps Normal
R201412040715270
3
Zoom: 181% Angle: 0
Im: 13/24
Uncompressed
4/12/14 7:40:01 a.m.
Made In OsiriX

View size: 926 x 926
WL: 157 WW: 256
Zoom: 181% Angle: 0
Im: 11/26
Uncompressed

View size: 926 x 926
WL: 155 WW: 240
Cabeza — Cerebr. 3fps Normal
R201412040715270
5
Zoom: 181% Angle: 0
Im: 18/26
Uncompressed
4/12/14 7:44:07 a.m.
Made In OsiriX

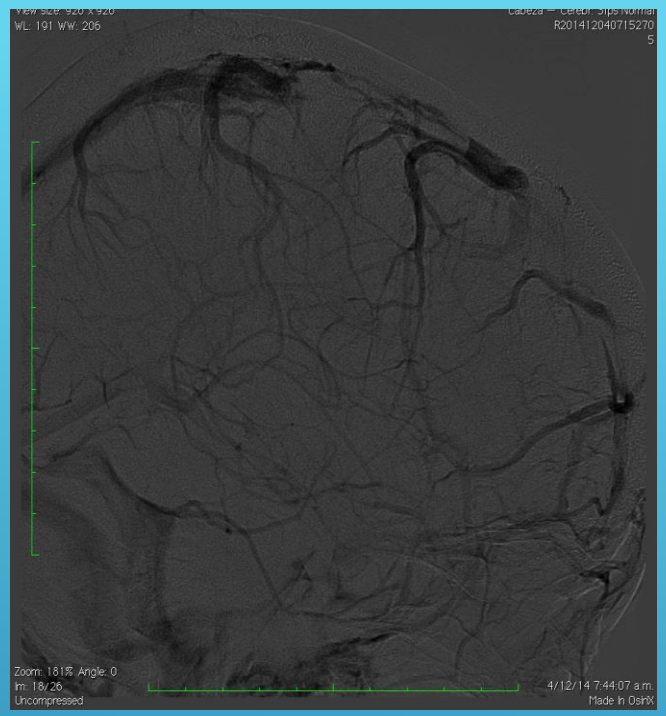
View size: 926 x 926
WL: 191 WW: 206
Cabeza — Cerebr. 3fps Normal
R201412040715270
5
Zoom: 181% Angle: 0
Im: 18/26
Uncompressed
4/12/14 7:44:07 a.m.
Made In OsiriX

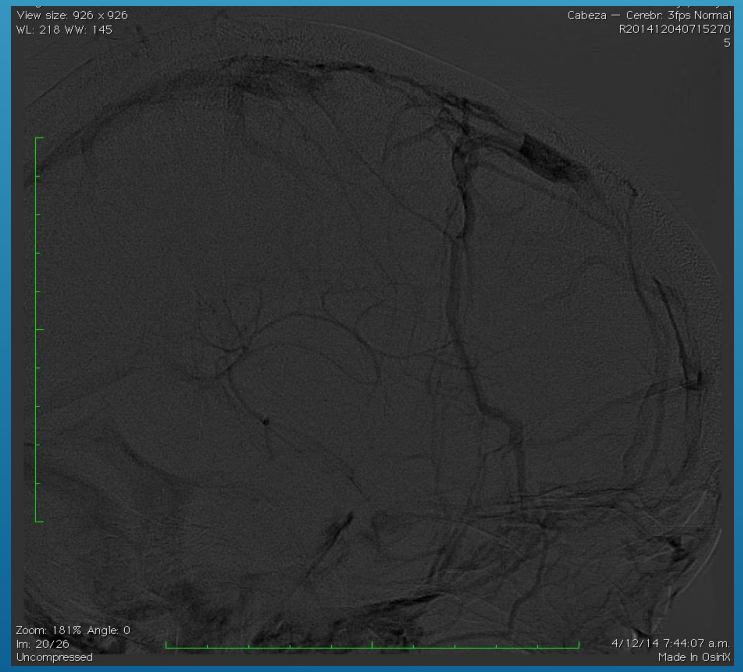
View size: 926 x 926
WL: 218 WW: 145
Cabeza — Cerebr. 3fps Normal
R201412040715270
5
Zoom: 181% Angle: 0
Im: 20/26
Uncompressed
4/12/14 7:44:07 a.m.
Made In OsiriX

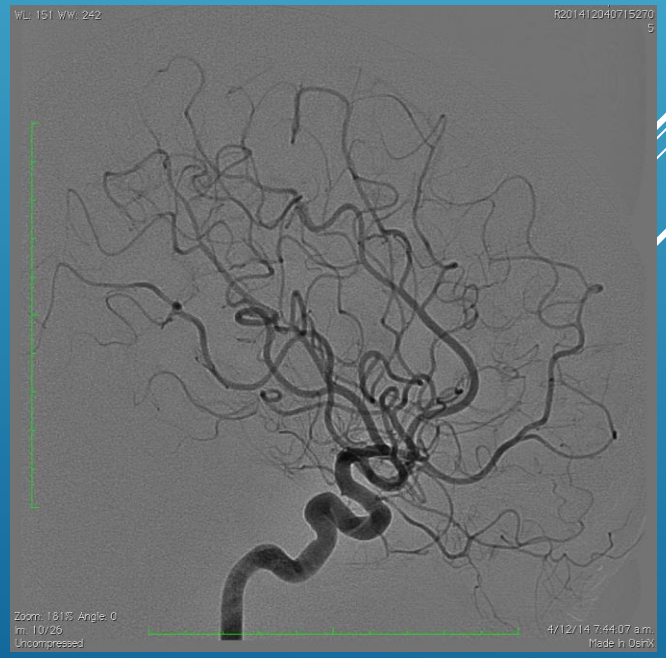
WL: 151 WW: 242
R201412040715270
5
Zoom: 181% Angle: 0
Im: 10/26
Uncompressed
4/12/14 7:44:07 a.m.
Made In OsiriX

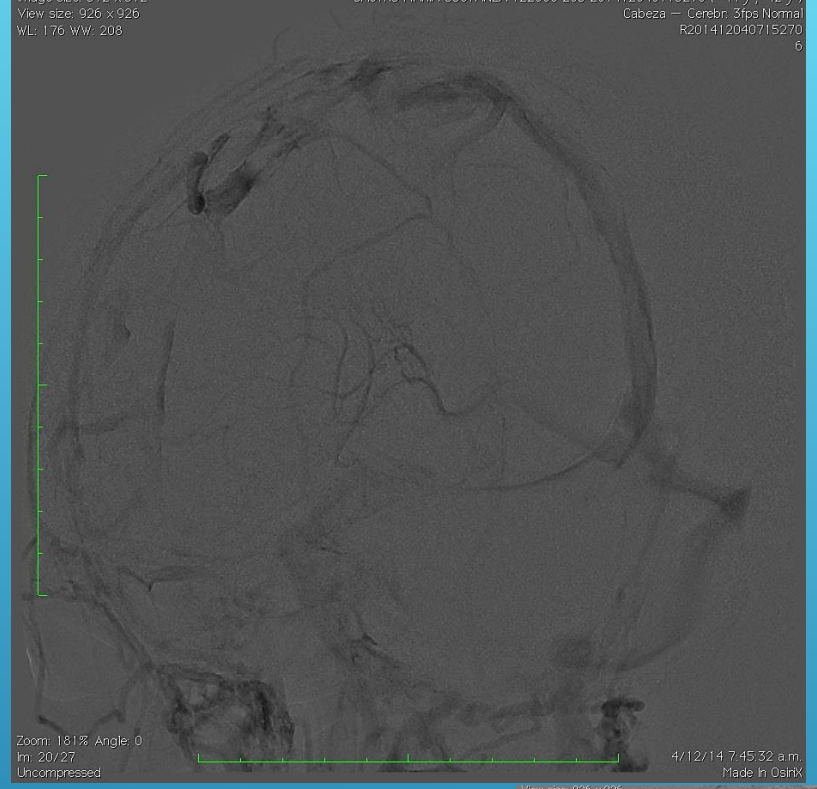
View size: 926 x 926
WL: 176 WW: 208
Cabeza — Cerebr. 3fps Normal
R201412040715270
6
Zoom: 181% Angle: 0
Im: 20/27
Uncompressed
4/12/14 7:45:32 a.m.
Made in OsiriX

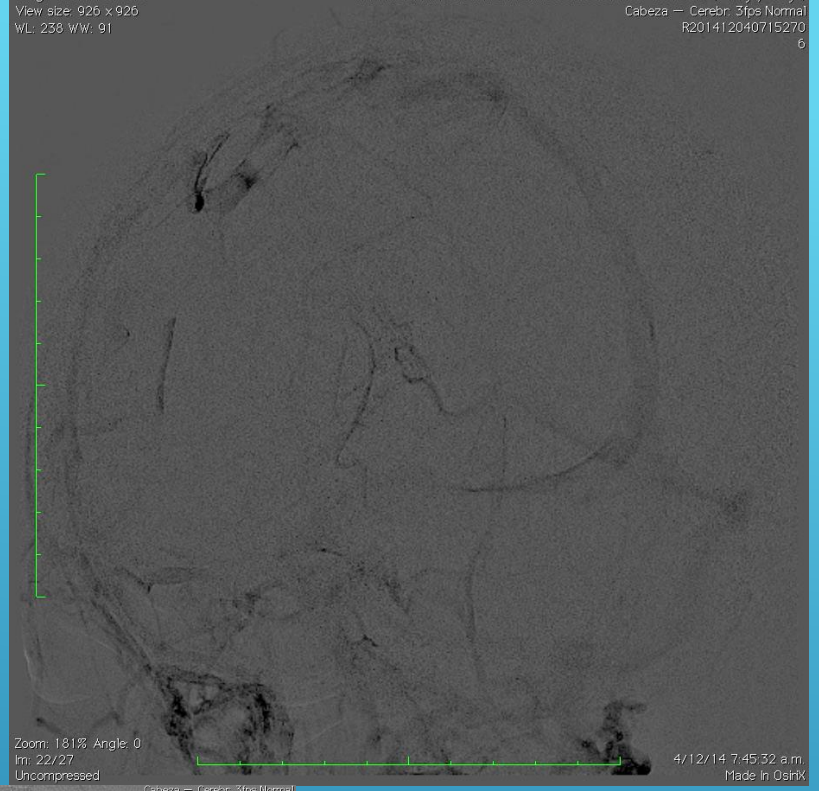
View size: 926 x 926
WL: 238 WW: 91
Cabeza — Cerebr. 3fps Normal
R201412040715270
6
Zoom: 181% Angle: 0
Im: 22/27
Uncompressed
4/12/14 7:45:32 a.m.
Made in OsiriX

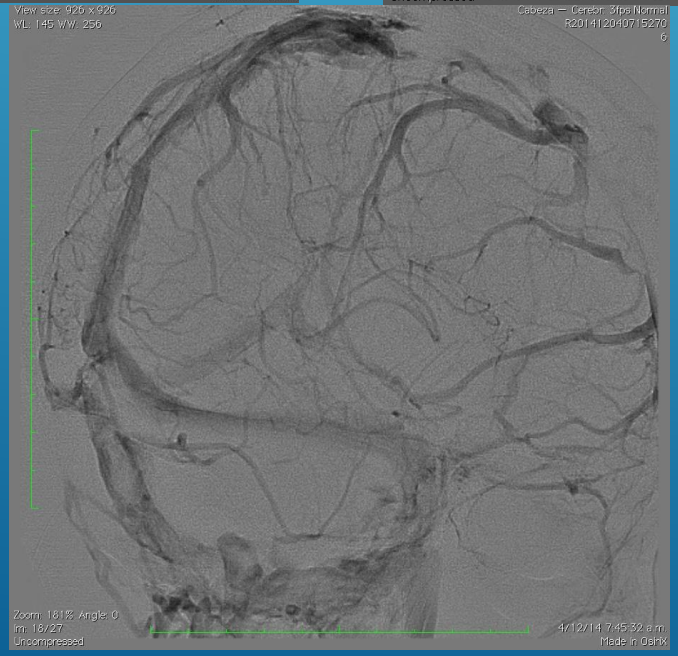
View size: 926 x 926
WL: 145 WW: 256
Cabeza — Cerebr. 3fps Normal
R201412040715270
6
Zoom: 181% Angle: 0
Im: 18/27
Uncompressed
4/12/14 7:45:32 a.m.
Made in OsiriX

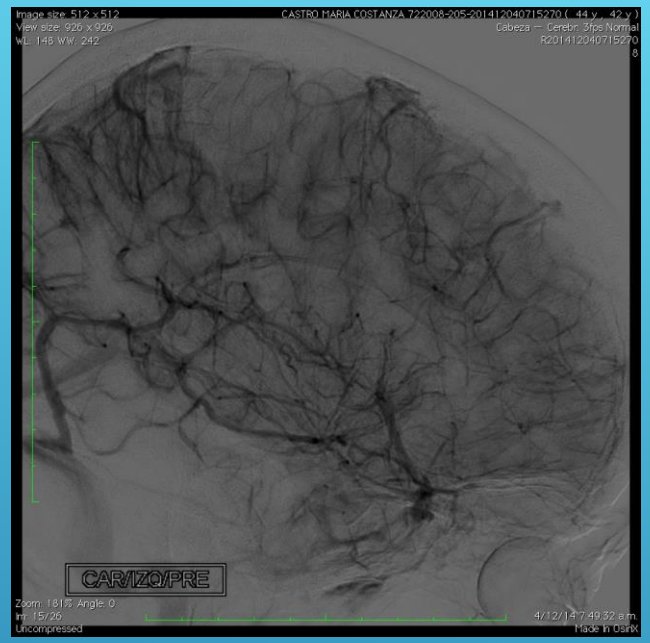
Image size: 512 x 512
View size: 926 x 926
WL: 148 WW: 242
CASTRO MARIA COSTANZA 722008-205-201412040715270 (44 y , 42 y)
Cabeza — Cerebr. 3fps Normal
R201412040715270
CAR/IZQ/PRE
Zoom: 181% Angle: 0
Im: 15/26
4/12/14 7:49:32 a.m.
Uncompressed
Made in OsiriX

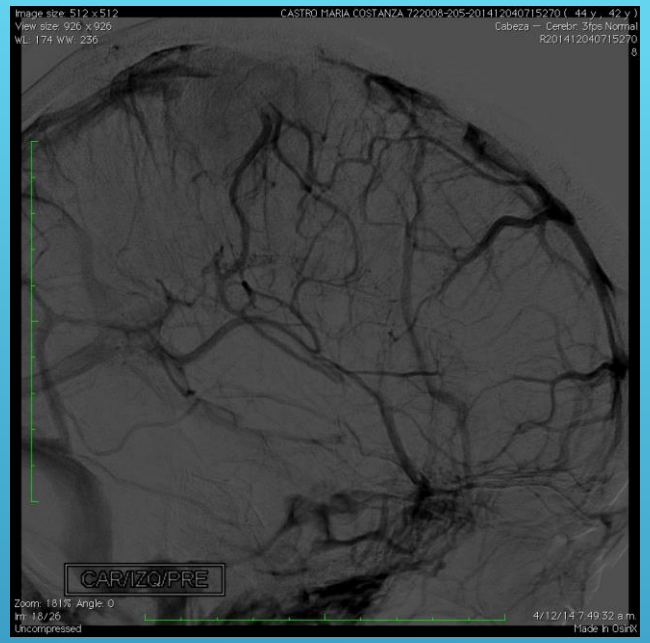
Image size: 512 x 512
View size: 926 x 926
WL: 174 WW: 236
CASTRO MARIA COSTANZA 722008-205-201412040715270 (44 y , 42 y)
Cabeza — Cerebr. 3fps Normal
R201412040715270
CAR/IZQ/PRE
Zoom: 181% Angle: 0
Im: 18/26
4/12/14 7:49:32 a.m.
Uncompressed
Made in OsiriX

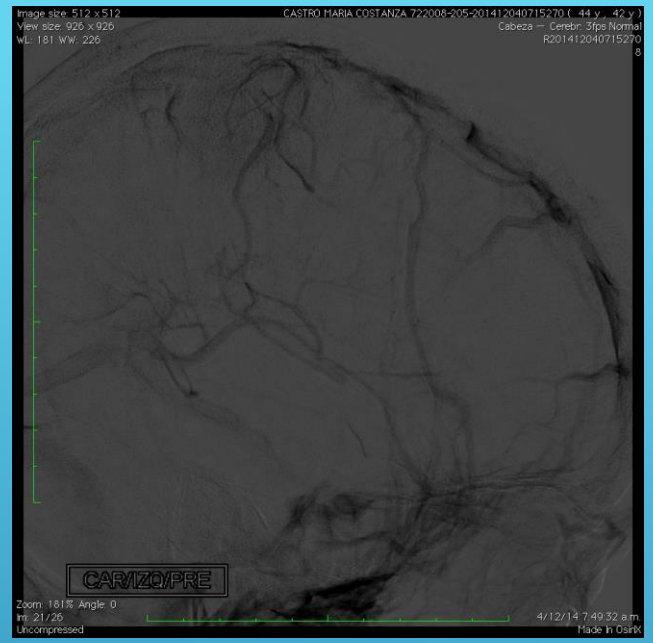
Image size: 512 x 512
View size: 926 x 926
WL: 181 WW: 226
CASTRO MARIA COSTANZA 722008-205-201412040715270 (44 y , 42 y)
Cabeza — Cerebr. 3fps Normal
R201412040715270
CAR/IZQ/PRE
Zoom: 181% Angle: 0
Im: 21/26
4/12/14 7:49:32 a.m.
Uncompressed
Made in OsiriX

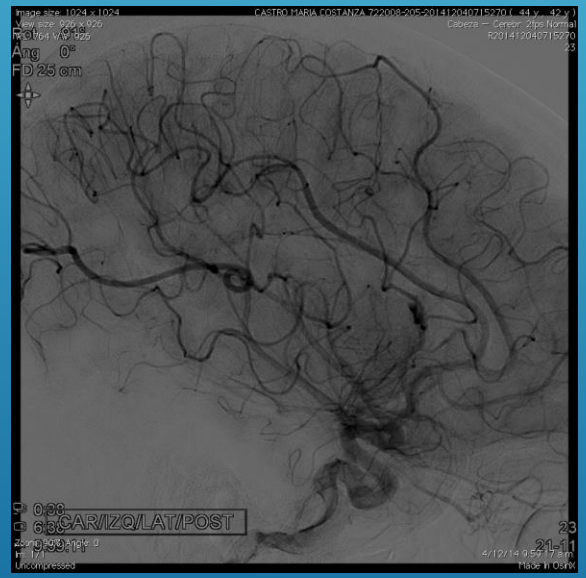
Image size: 1024 x 1024
View size: 926 x 926
CASTRO MARIA COSTANZA 722008-205-201412040715270 (44 y , 42 y)
Cabeza — Cerebr. 2fps Normal
R201412040715270
Ang 0°
FD 25 cm
CAR/IZQ/LAT/POST
23
21-11
4/12/14 9:57:17 a.m.
Uncompressed
Made in OsiriX

Image size: 1024 x 1024
View size: 926 x 926
CASTRO MARIA COSTANZA 722008-205-201412040715270 (44 y , 42 y)
Cabeza — Cerebr. 2fps Normal
R201412040715270
Ang 0°
FD 25 cm
CAR/IZQ/LAT/POST
23
21-16
Uncompressed
Made in OsiriX

Flair T1 T2

4/12/14
Pre Tto.

24/2/16
Control 14m

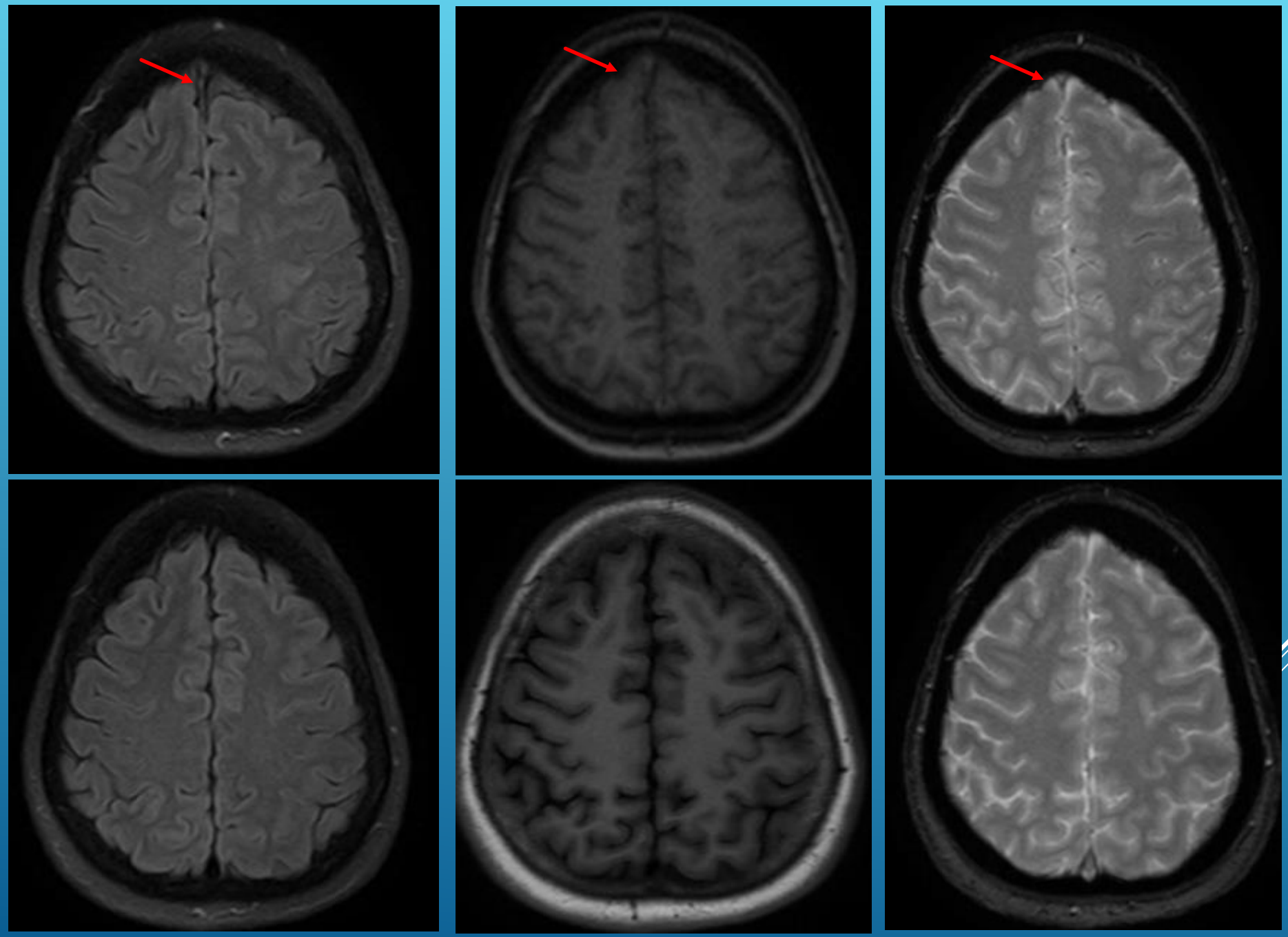

Flair T1 T2

4/12/14
Pre Tto.

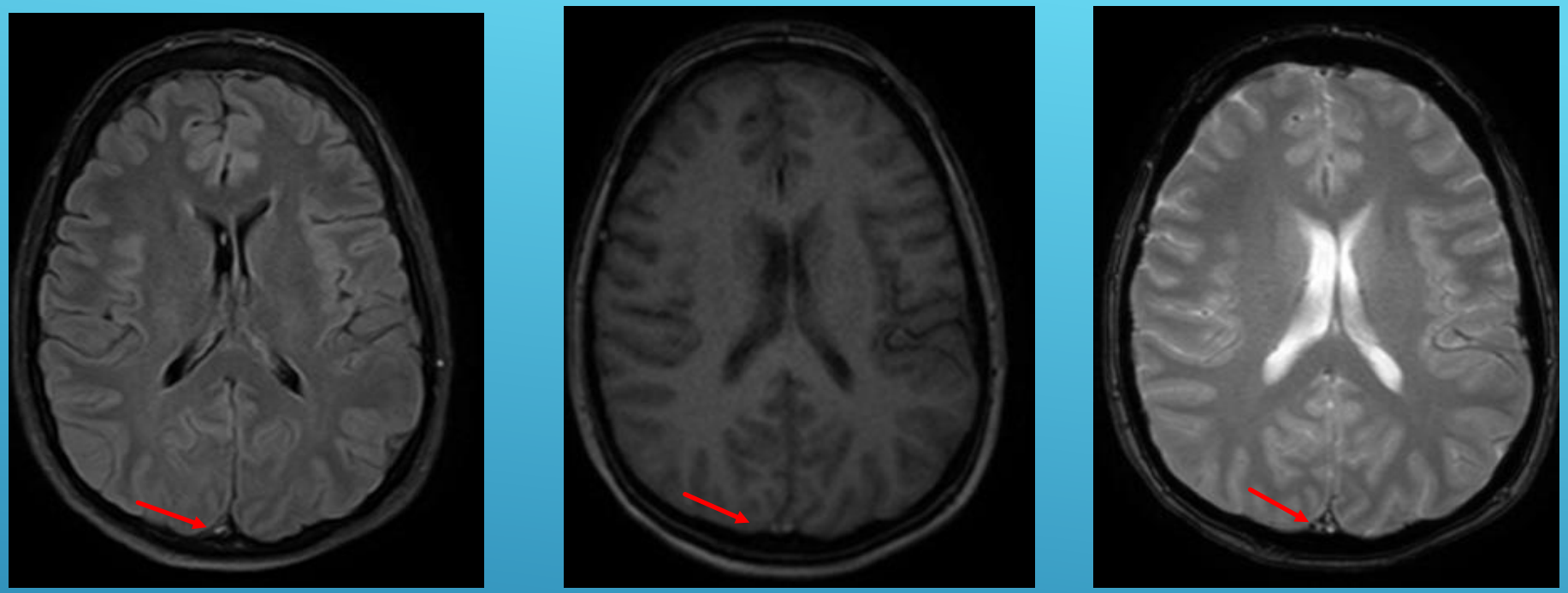

24/2/16
Control 14m

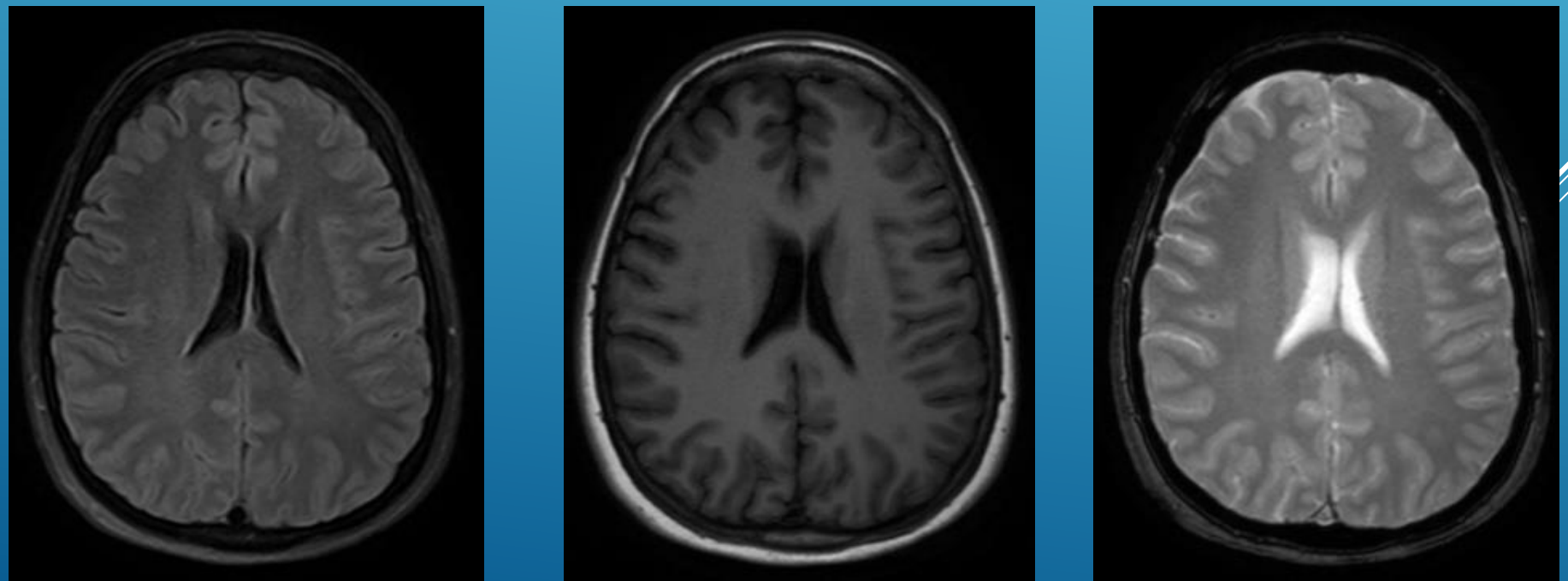

Flair

T1

T2

4/12/14
Pre Tto.

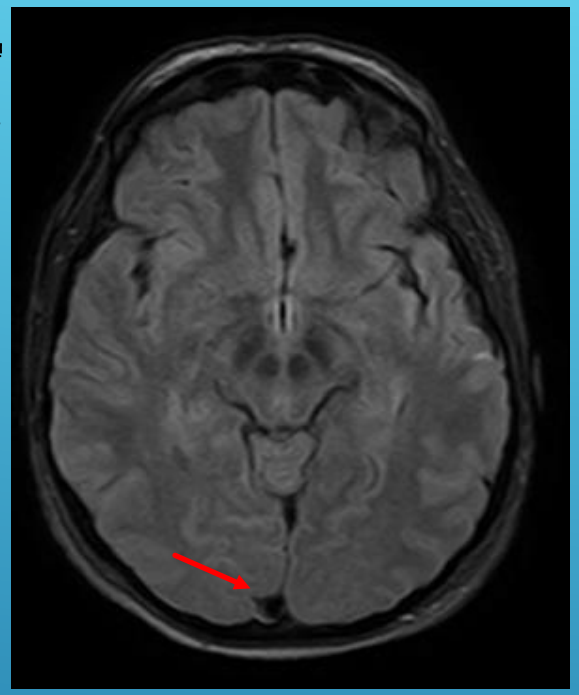

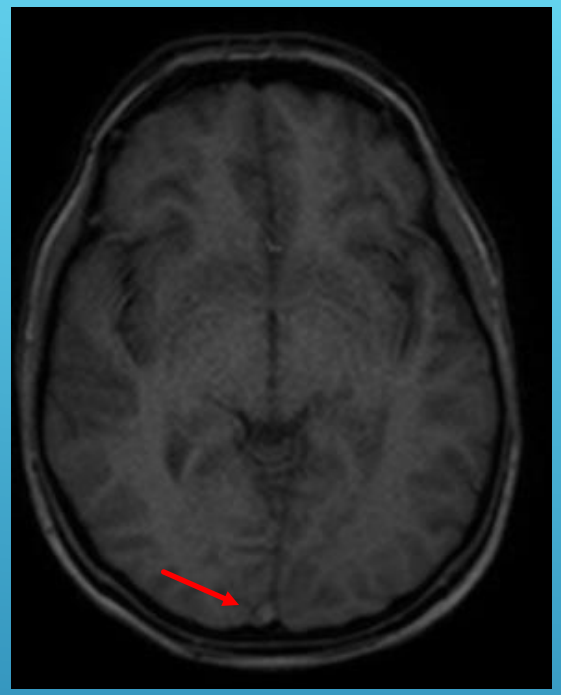

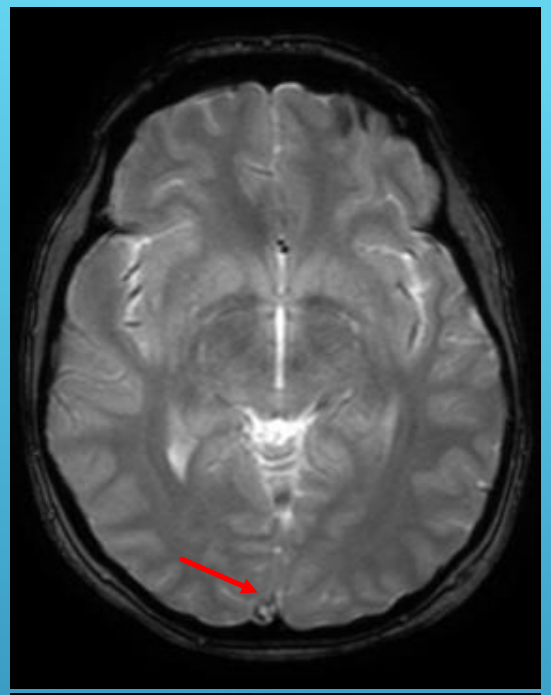

24/2/16
Control 14m

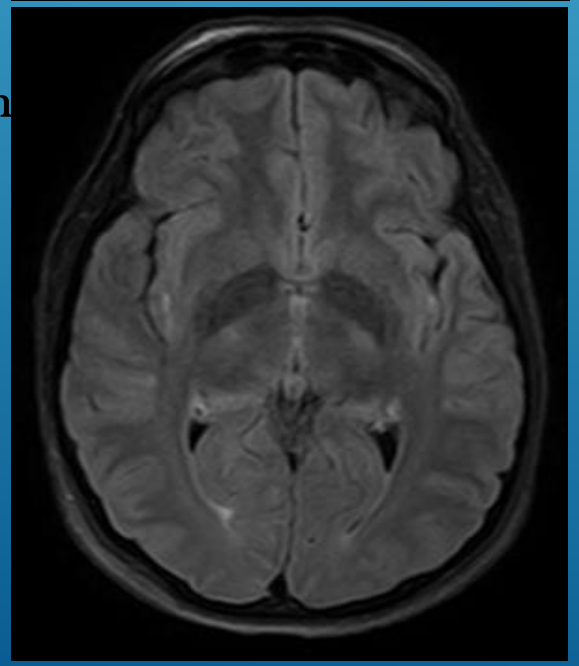

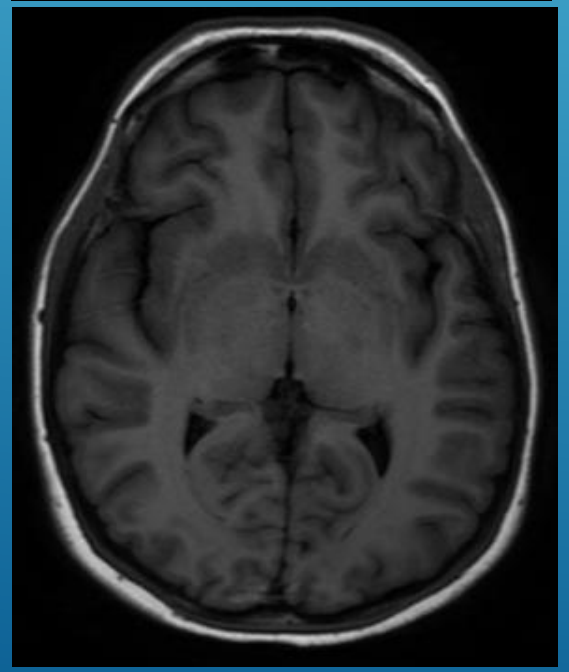

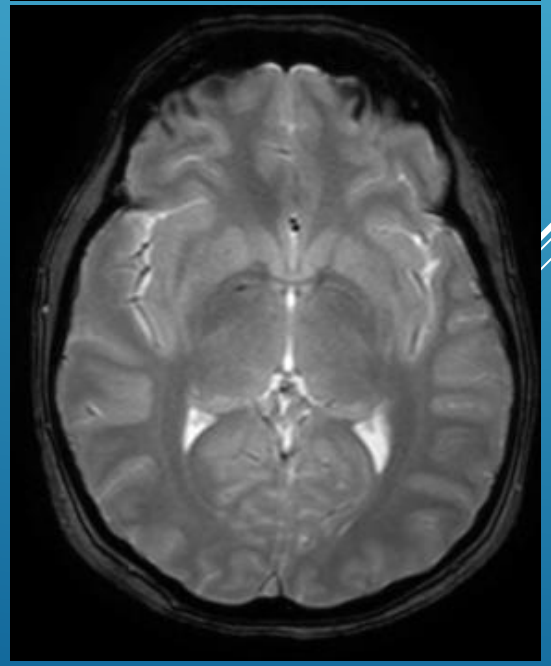

4/12/14
Pre Tto.

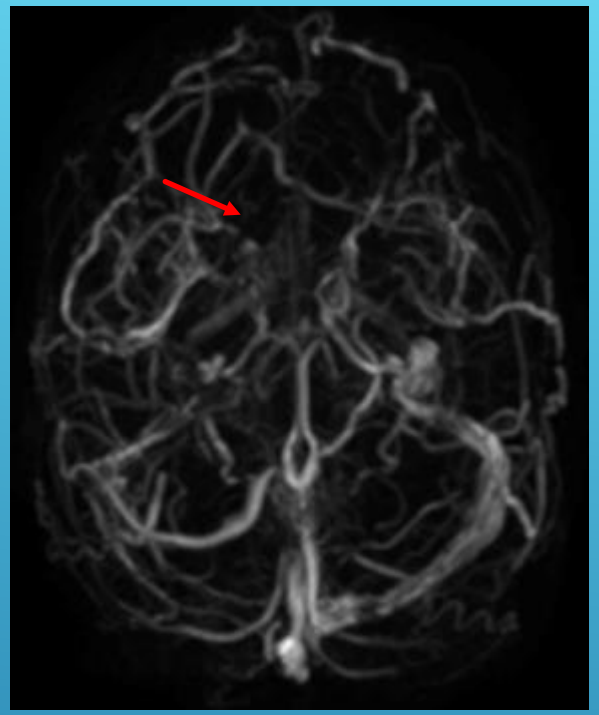

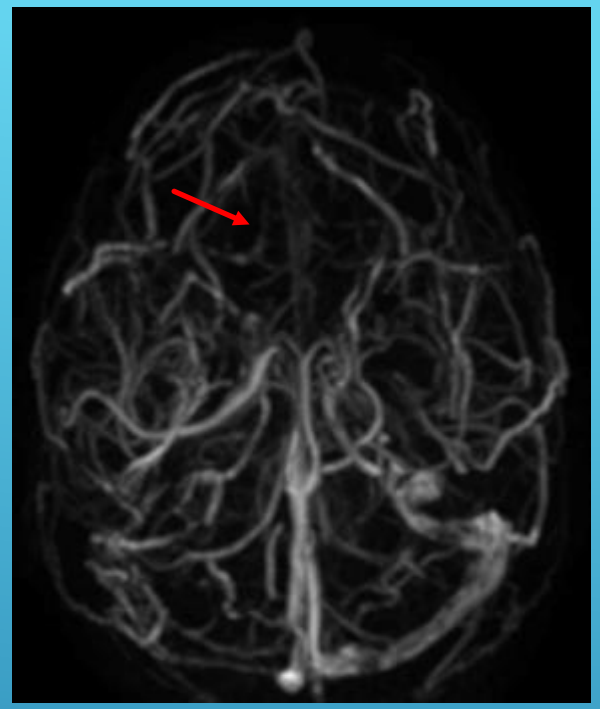

Angio TOF Venosa

24/2/16
Control 14m

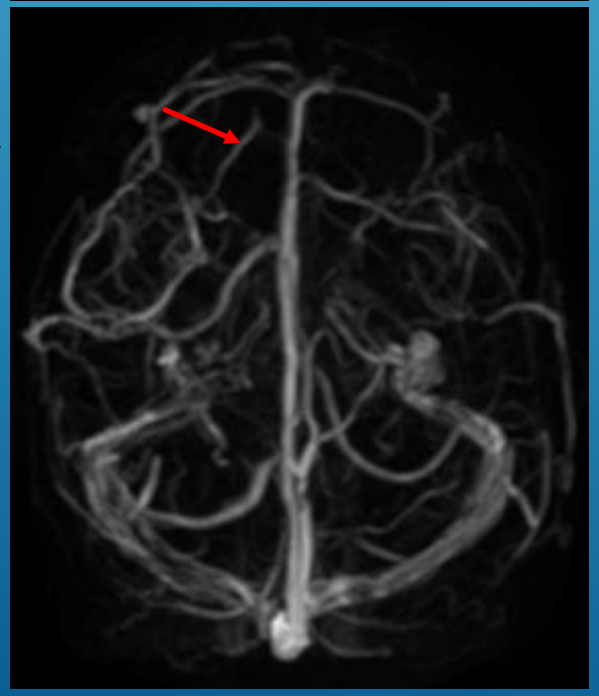

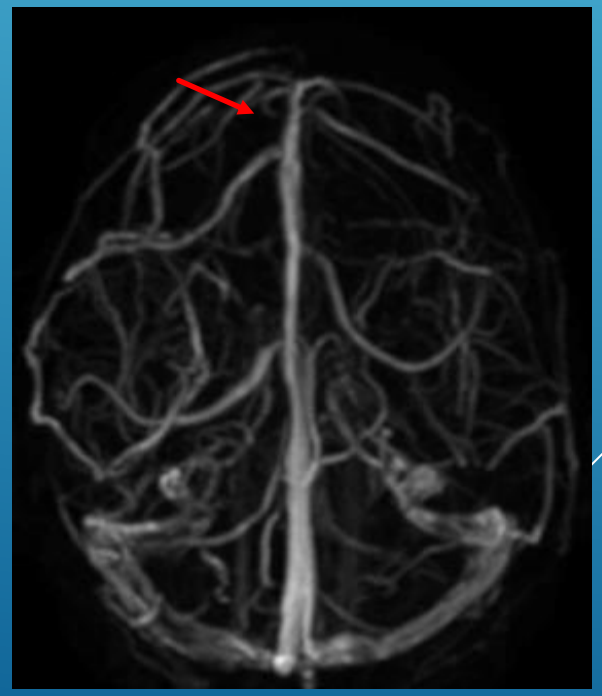

4/12/14
Pre Tto.

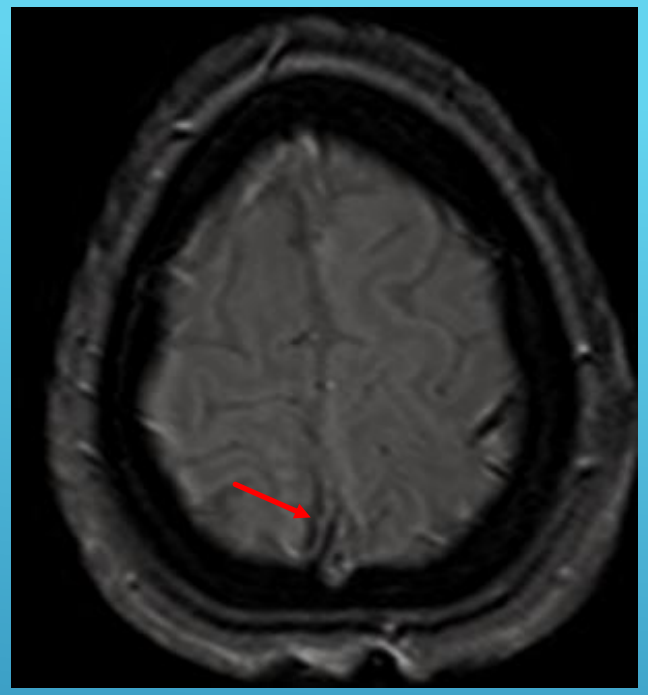

Angio TOF Venoso

24/2/16
Control 14m

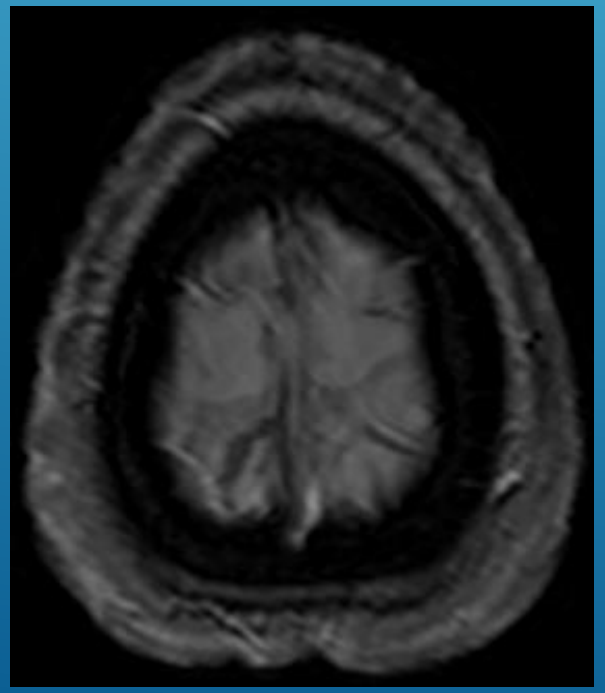

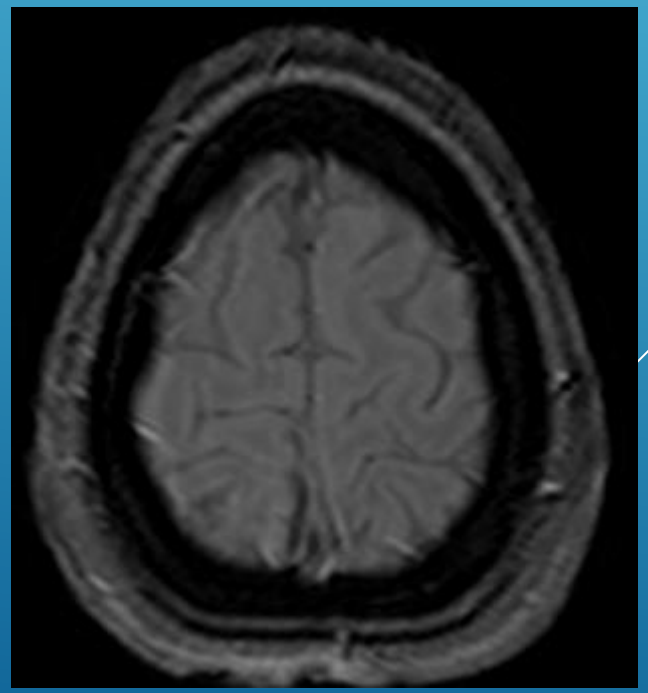

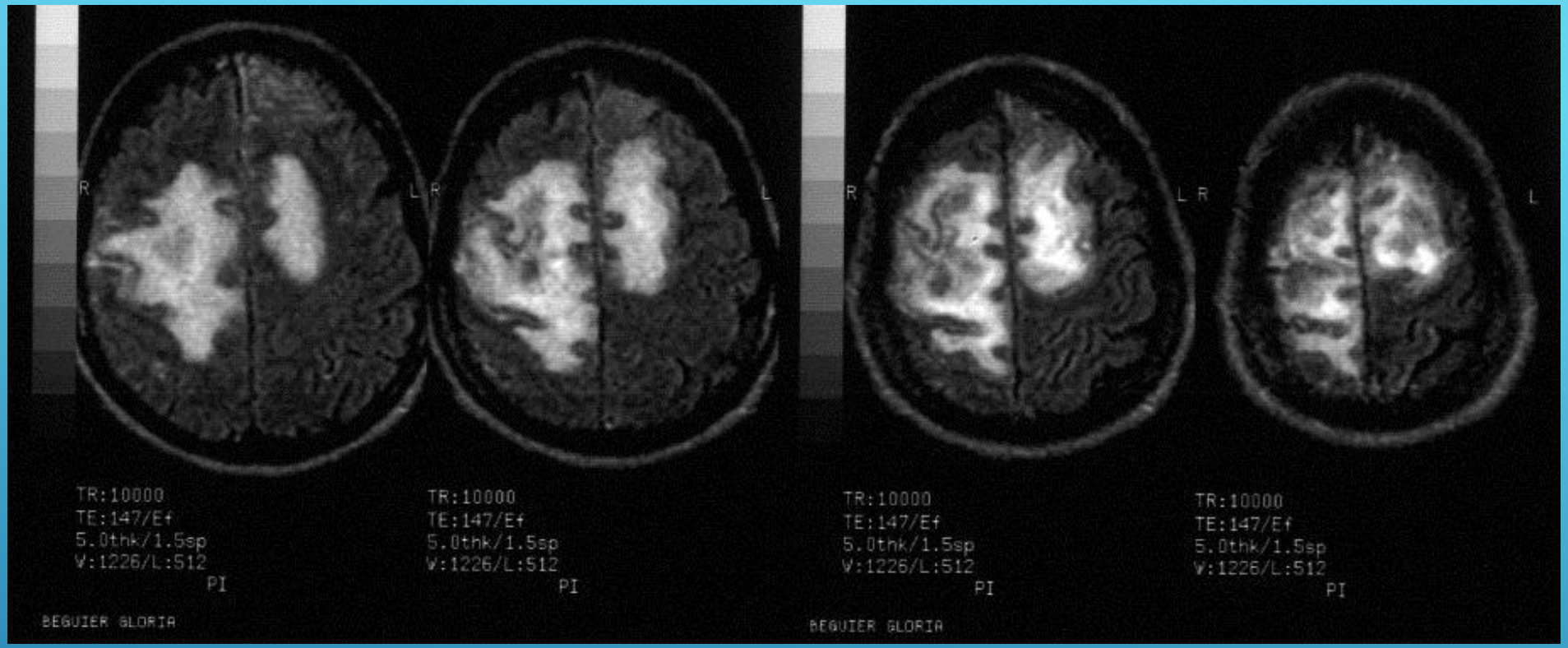
R
L
R
L
TR:10000
TE:147/Ef
5.0thk/1.5sp
W:1226/L:512
PI
TR:10000
TE:147/Ef
5.0thk/1.5sp
W:1226/L:512
PI
BEGUIER GLORIA
R
L
R
L
TR:10000
TE:147/Ef
5.0thk/1.5sp
W:1226/L:512
PI
TR:10000
TE:147/Ef
5.0thk/1.5sp
W:1226/L:512
PI
BEGUIER GLORIA

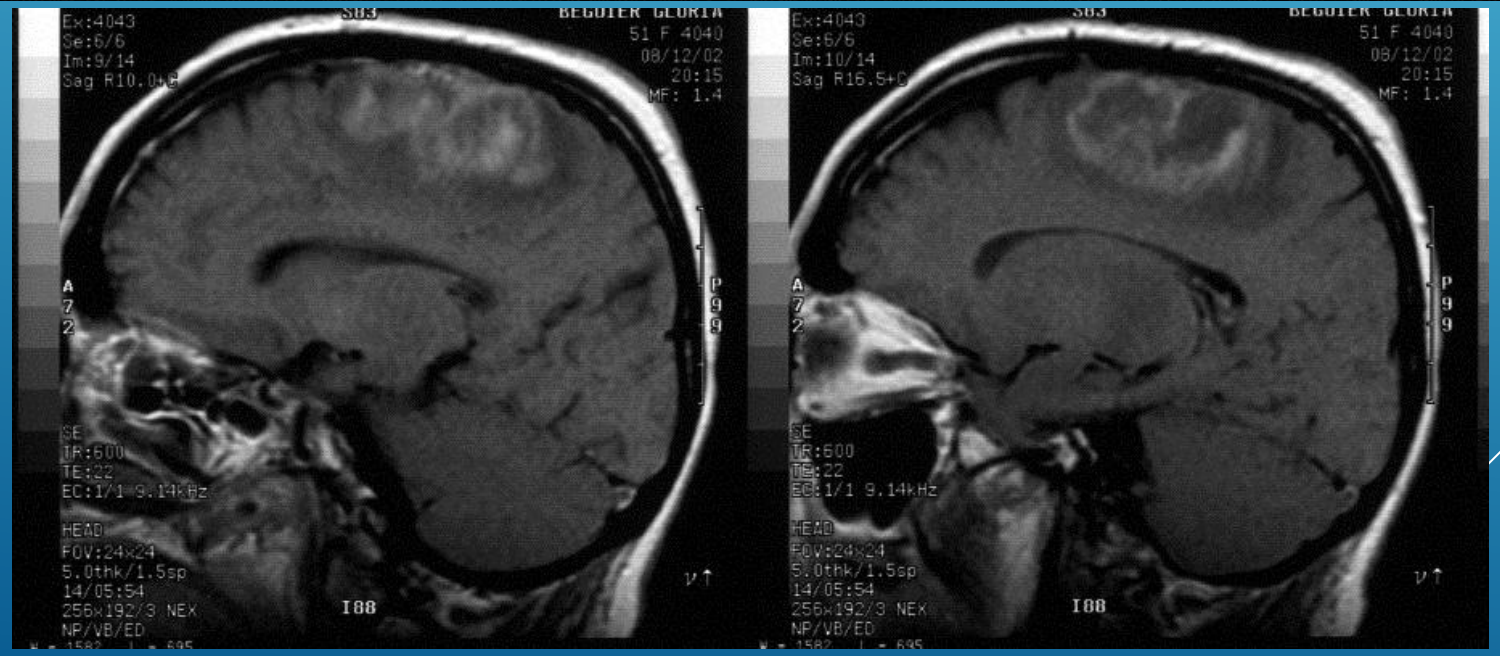
Ex:4043
Se:6/6
Im:9/14
Sag R10.0+C
BEGUIER GLORIA
51 F 4040
08/12/02
20:15
MF: 1.4
A
P
SE
TR:600
TE:22
EC:1/1 9.14kHz
HEAD
FOV:24x24
5.0thk/1.5sp
14/05:54
256x192/3 NEX
NP/VB/ED
I88
Ex:4043
Se:6/6
Im:10/14
Sag R16.5+C
BEGUIER GLORIA
51 F 4040
08/12/02
20:15
MF: 1.4
A
P
SE
TR:600
TE:22
EC:1/1 9.14kHz
HEAD
FOV:24x24
5.0thk/1.5sp
14/05:54
256x192/3 NEX
NP/VB/ED
I88

R GLORIA SAIRA
E.N.E.R.I. - DR.
1951 M
2002
-mascara:
-imagen:
MASC.

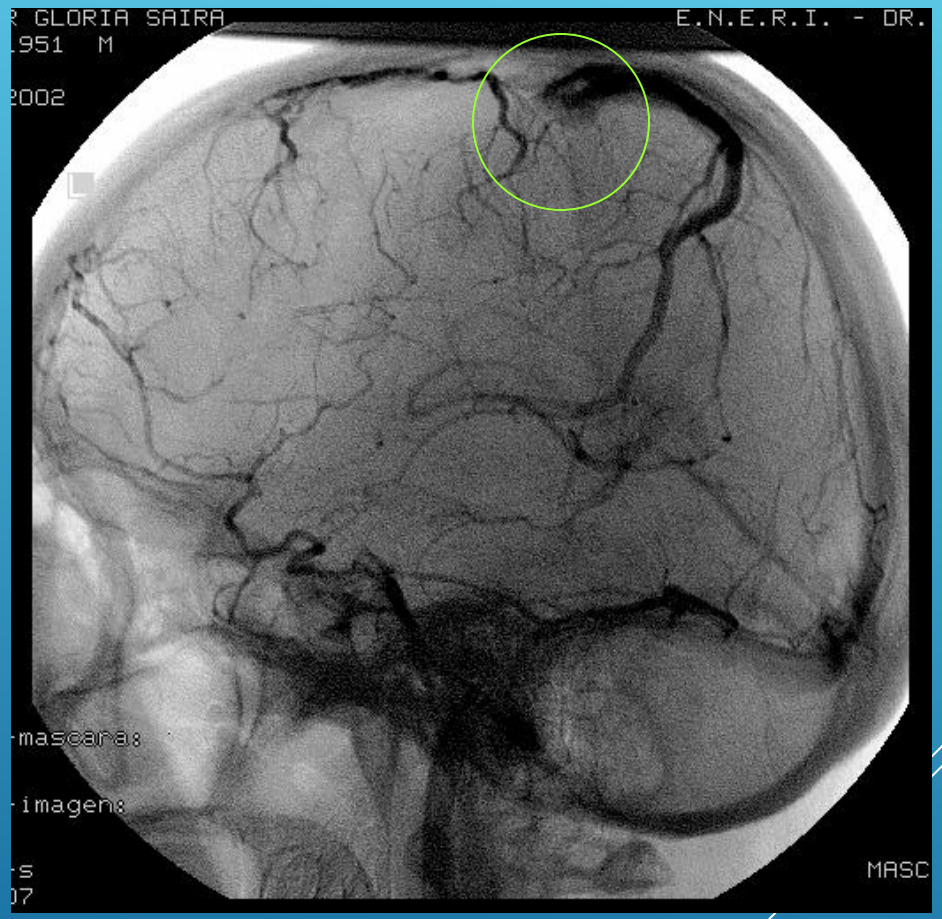
R GLORIA SAIRA
E.N.E.R.I. - DR.
1951 M
2002
-mascara:
-imagen:
MASC

ER GLORIA SAIRA
E.N.E.R.I. - DR. L
-1951 M
2
-2002
BALON
o-imagen:
o-s
:46

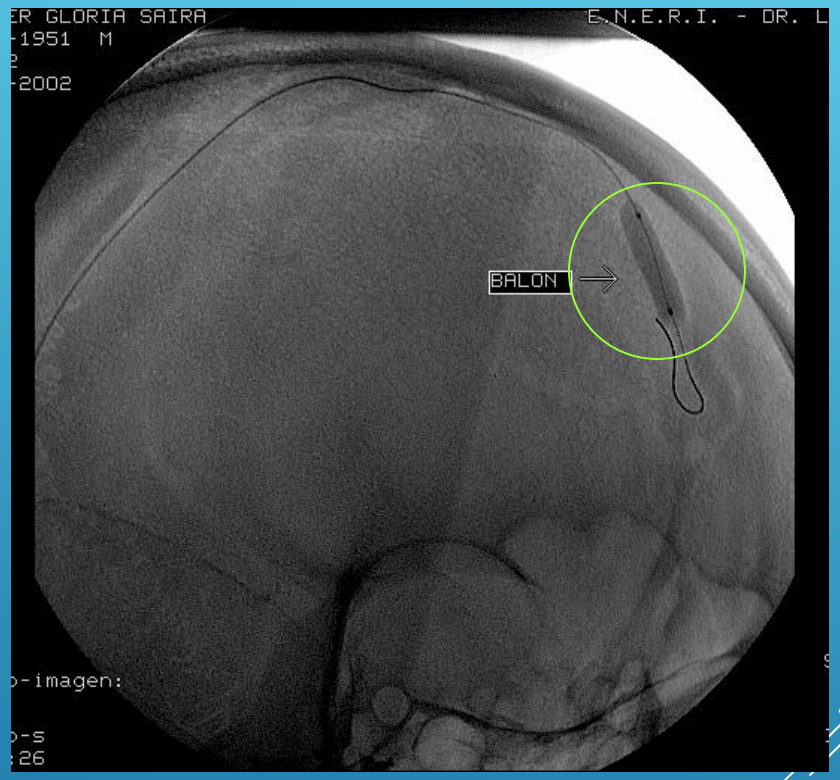
ER GLORIA SAIRA
E.N.E.R.I. - DR. L
1951 M
2
-2002
BALON
o-imagen:
o-s
:26

ER GLORIA SAIRA
E.N.E.R.I. - DR.
1951 M
2002
-mascara8
-imagen8
-s
39
MASC.

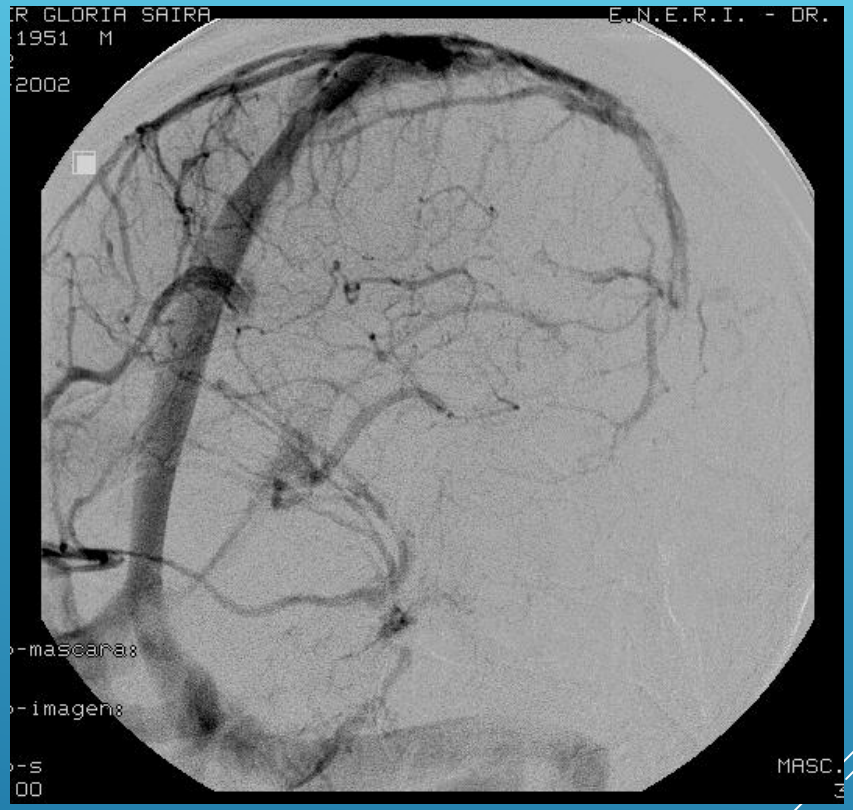
R GLORIA SAIRA
E.N.E.R.I. - DR.
1951 M
2002
-mascara8
-imagen8
-s
00
MASC.

MR Staging of Acute Dural Sinus Thrombosis: Correlation with Venous Pressure Measurements and Implications for Treatment and Prognosis

Fong Y. Tsai, Ay-Ming Wang, Violet B. Matovich, Mark Lavin, Bruce Berberian, Tereasa M. Simonson, and William T. C. Yuh

AJNR Am J Neuroradiol 16:1021–1029, May 1995

Stage	Parenchymal Changes	Symptoms	Pressure Range
I	No parenchymal change	Severe headache, papilledema, weakness, changed mentation, drowsiness, right hemiparesis (one patient only)	One patient placed in this category had pressure measurements taken: left transverse sinus = 14 mm Hg; superior sagittal sinus = 17 mm Hg
II	Brain swelling, sulcal effacement and mass effect, no signal change	Increased headache, double vision, seizure, decreased mentation, extreme drowsiness, difficulty rousing, right lower extremity weakness (one patient)	Four patients had measurements taken: 20–25 mm Hg
III	Increased intensity of signal change as mild to moderate edema	Inability to rouse, obtundation, hemiparesis, seizure	Three patients had measurements taken: 32–38 mm Hg
IV	Severe edema, with or without hemorrhage	Hemiparesis, seizure, loss of consciousness, coma	Three patients had measurements taken: 42–51 mm Hg
V	Massive edema and/or hemorrhage	Coma, response to deep pain only	No measurements were taken

	Treated Group, % (n = 12)	Nontreated Group, % (n = 21)
Full recovery	62.5	29
Mild disability	12.5	13
Severe disability	12.5	9.6
Fatal outcome	12.5	48

W Alvin McElveen, MD Director, Stroke Unit, Lakewood Ranch Medical Center; Neurologist, Manatee Memorial Hospital

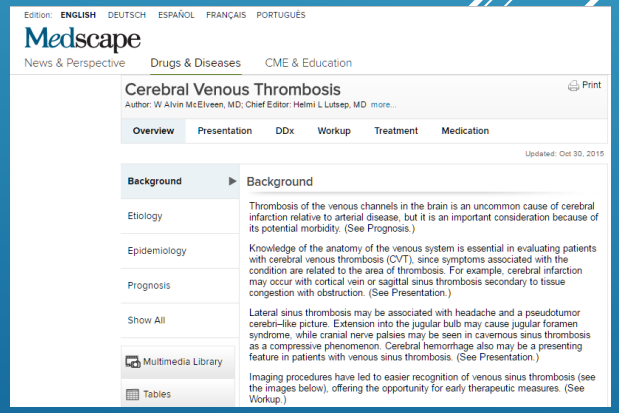

COMPLICACIONES TVC

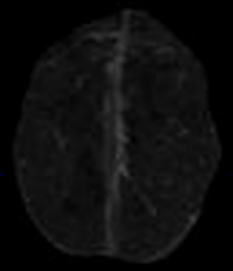

- Hipertensión intracraneal (HTIC)

  Si es aguda y progresiva puede llegar a requerir cirugía craneal descompresiva para evitar una posible herniación cerebral

- Infarto venoso y hemorragia cerebral

- Trombosis a otros niveles (TEP, TVP)

  La asociación de TVC con TEP es poco frecuente (aproximadamente 10% de TVC se relacionan con aparición de TEP). El pronóstico empeora en estos casos, alcanzando TASA DE MORTALIDAD del 95%

- Fístula arteriovenosa dural

  En casos de TVC+ fístula arteriovenosa dural es muy difícil saber cuál de los dos es el proceso inicial

- Crisis comicial

  Focal +/- generalización secundaria, puede llegar a requerir tratamiento antiepiléptico contínuo

- Trombosis del seno cavernoso

  Puede producir déficits hormonales hipofisarios

PRONÓSTICO TVC

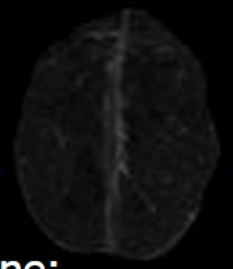

Un análisis retrospectivo de 19 estudios publicados, concluye que la TVC tiene:

Mejor pronóstico del que se creía, gracias al desarrollo de las técnicas diagnósticas

Dentali et al (2006)

TASA DE MORTALIDAD 8-14%

- 5% mueren en la **FASE AGUDA** (causa principal: HTIC y herniación cerebral) → De los pacientes no fallecidos en fase aguda, 80% recuperación completa o con secuelas leves
- 9% mueren durante la **FASE DE SEGUIMIENTO** (causa principal: procesos subyacentes como tumores, infecciones …)

FACTORES DE MAL PRONÓSTICO	FACTORES DE BUEN PRONÓSTICO
• Edad > 37 años	• HTIC benigna aislada
• Disminución conciencia, déficits neurológicos focales	• Signo delta vacío (debido a su asociación con un diagnóstico más precoz)
• Trombosis venosa cortical	
• Retraso diagnóstico > 10 días	
• Papiledema	
• Epilepsia incontrolable	
• TEP	

TASA DE RECURRENCIA 3-12%

CONCLUSIONES

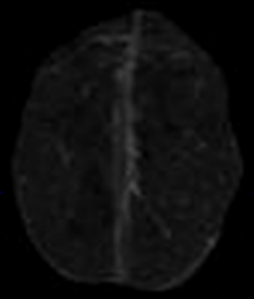

- La TVC es una patología mas frecuente de lo que se suponía
- Su pronóstico depende en gran medida de la rapidez con la que se realice el diagnóstico y se instaure el tratamiento
- La sintomatología es inespecífica, por lo que la sospecha diagnóstica suele ser baja. De ahí la importancia de los estudios radiológicos
- Es importante que el radiólogo de Urgencias conozca las manifestaciones radiológicas de la TVC en la TC craneal sin contraste i.v, para poder indicar la realización de otras pruebas de imagen mas especificas

Muchas Gracias !

Proposed Algorithm for the Management of CVT

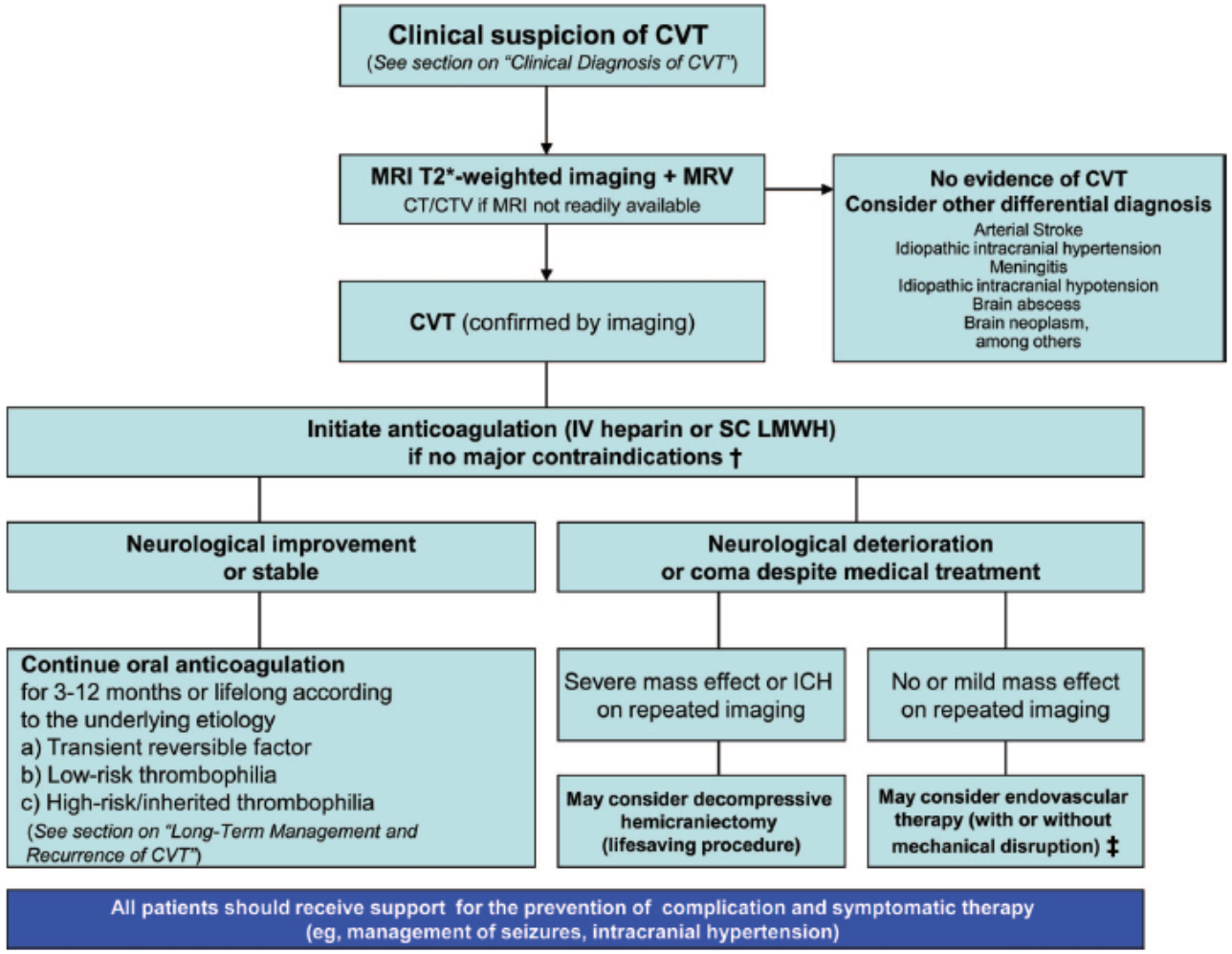

Figure 4. Proposed algorithm for the management of CVT. The CVT writing group recognize the challenges facing primary care, emergency physicians and general neurologists in the diagnosis and management of CVT. The aim of this algorithm is to provide guidance to physicians in the initial management of CVT. Anticoagulation remains the principal therapy and is aimed at preventing thrombus propagation and increasing recanalization. This algorithm is not comprehensive, nor applicable to all clinical scenarios and patient management must be individualized. Limited evidence is available on the benefits of decompressive hemicraniectomy and endovascular therapy for the management of CVT as reflected by the low grade and level of recommendations. Anticipated future advances in imaging techniques, new pharmacological agents and endovascular procedures may provide other therapeutic alternatives to be considered in patients with CVT, and in the future these guidelines will be periodically updated to reflect the changing evidence. CVST indicates cerebral venous and sinus thrombosis; LMWH, low molecular weight heparin; Tx, therapy; ICH, intracerebral hemorrhage; CTV, CT venogram; MRV, MR venogram.

†Intracranial hemorrhage that occurred as the consequence of CVST is not a contraindication for anticoagulation.

‡Endovascular therapy may be considered in patients with absolute contraindications for anticoagulation therapy or failure of initial therapeutic doses of anticoagulant therapy.